HUcba

Órgano de Difusión Científica del Hospital Municipal de Urgencias

www.hucba.com.ar

Edición realizada por: **Editorial recursos fotográficos**
Arellano 770 - Planta Baja - Local 1 - Bº Alta Córdoba - CP X5001ABO - Córdoba - Argentina - Tel: (54) 351 - 8936886. E-mail: recfot@gmail.com
Impreso en 2024

HUCba. Órgano de Difusión Científica del Hospital Municipal de Urgencias
Año 2024, Volumen V Nº 3

Editorial:
Arellano 770 - Planta Baja - Local 1 - Bº Alta Córdoba - CP X5001ABO - Córdoba - Argentina - Tel: (54) 351 - 8936886. E-mail: recfot@gmail.com - www.recfot.com.ar
ISSN 1851-3042 - Tirada 50 ejemplares.
Todos los derechos están reservados. Ninguna parte de esta publicación puede ser reproducida, almacenada en sistema alguno de tarjetas perforadas o trasmitida por otro medio electrónico, mecánico, fotocopiador, registrador, etc.; sin permiso previo por escrito de los autores y la editorial. La editorial no es responsable ni necesariamente comparte los dichos de los autores, éstos son responsabilidad de los autores.
All rights are reserved. No part of this publication may be reproduced, stored in any punch card system or transmitted by any other means, electronic, mechanical, photocopier, recorder, etc.., Without prior written permission from the authors and publisher. The publisher is not responsible or necessarily share the words of the authors, they are the responsibility of the authors.
Alfredo E. BENITO. Arellano 770 - Planta Baja - Local 1 - Bº Alta Córdoba - CP X5001ABO - Córdoba - Argentina - Tel: (54) 351 - 8936886. E-mail: recfot@gmail.com - www.recfot.com.ar
Diseño, edición, ilustraciones, esquemas y tablas: Alfredo E. Benito

Cierre de esta edición Martes 30 de Octubre de 2024

Edición realizada por: ***Editorial recursos fotográficos***
Arellano 770 - Planta Baja - Local 1 - Bº Alta Córdoba - CP X5001ABO - Córdoba - Argentina - Tel: (54) 351 - 8936886. E-mail: recfot@gmail.com
Impreso en 2024

Miembros Fundadores del Órgano de Difusión Científica del Hospital Municipal de Urgencias

Dr. Rolando Montenegro
Dr. Edgar Lacombe
Dr. Osvaldo Bertini
Dr. Juan Muñóz
Dr. Alejandro Suizer
Dr. Pablo Caminos
Dr. Guillermo Sarquís
Dr. Hugo Ramos
Dr. Javier Fuentes
Lic. Inés Barroso
Dr. Guillermo Soteras
Lic. Silvia Muñoz
Dr. Juan Pablo Sarria
Sr. Alfredo Benito

Comité Editorial

Editor en Jefe: Dr. Javier Fuentes

Editores Asociados: Dr. Rolando B. Montenegro, Dr. Hugo Ramos

Comité de Redacción: Dr. Guillermo Sarquís, Dr. Gustavo Matus, Dr. Edgar Lacombe, Dra. Perla Pahnke

Secretaria de Actas y Difusión: Dr. Ismael Puig, Lic. Pamela lacombe

Consultores Nacionales e Internacionales

Dr. Sergio Alejandre
Comisión de Trauma
de la Asociación Argentina de Cirugía

Dr. Juan A. Asensio González
Professor of Surgery. Director, Trauma Clinical Research, Training and Community Affairs.
Miller School of Medicine. University of Miami, USA.

Dr. Elías Pedro Chalub
Prof. Adjunto - Cátedra de Clínica Infectológica I
Univ. Nac. de Córdoba

Dr. Ricardo Chércoles
Prof. Titular Plenario Cátedra de Emergentología
Universidad Nacional de Córdoba

Dr. René A. Del Castillo
Prof. Emérito - Univ. Nac. de Córdoba
Prof. Titular de Ginecología - Univ. Nac. de La Rioja

Dr. Francisco Froilán Ferreyra
Prof. Adjunto Derecho de Daños (Privado VII)
Facultad de Derecho y Ciencias Sociales
Universidad Nacional de Córdoba

Dr. Cayetano Galletti
Director de la Carrera de Postgrado
Medicina Interna y Terapia Intensiva
Univ. Nac. Cba. - Unidad Sanatorio Allende - Córdoba

Dr. Keneth V. Iserson
Prof. de Medicina de Emergencia
Univ. Arizona, Tucson, Arizona, EE.UU.

Dr. Luis R. Quinteros
Director Médico ECCO S.A.
Servicio Privado de Emergencias

Dra. Susana Vidal
Mgter en Bioética. Coordinadora del Programa de Educación en Bioética. Red Bioética. UNESCO

Prof. Dr. Carlos Sánchez Carpio
Prof. Adjunto Cátedra de Anatomía Normal
Directos del Museo Anatómico "Pedro Ara"
Universidad Nacional de Córdoba

Edición: Sr. Alfredo Benito

Edición realizada por: ***Editorial recursos fotográficos***
Arellano 770 - Planta Baja - Local 1 - Bº Alta Córdoba - CP X5001ABO - Córdoba - Argentina - Tel: (54) 351 - 8936886. E-mail: recfot@gmail.com
Impreso en 2024

Edición realizada por: **Editorial recursos fotográficos**
Arellano 770 - Planta Baja - Local 1 - Bº Alta Córdoba - CP X5001ABO - Córdoba - Argentina - Tel: (54) 351 - 8936886. E-mail: recfot@gmail.com
Impreso en 2024

EDITORIAL

Pasado, presente y futuro
del Hospital Municipal de Urgencias

Dr. Mariano Marino
Director
Hospital Municipal de Urgencias de Córdoba

"La utopía está en el horizonte. Camino dos pasos, ella se aleja dos pasos y el horizonte se corre diez pasos más allá. Entonces, ¿para qué sirve la utopía? Para eso, sirve para caminar."
Eduardo Galeano.

Este año la editorial celebra un aniversario especial… los 80 años de nuestro Hospital, historia que no es poca; pero que, para una institución de este calibre, con este perfil y dinámica diaria, parece casi un suspiro.

El año 1944, despertaba temprano a nuestros compatriotas Sanjuaninos con, probablemente, una de las peores catástrofes naturales que debió enfrentar nuestro país. El sismo de 7 puntos en la escala de Richter dejaba la ciudad capital casi totalmente destruida, con un saldo de 9000 víctimas, entre muertos y heridos.

La ciudad de Córdoba no sólo respondió con el envío de ayuda humanitaria, sino que se empezó a gestar la necesidad generar una estructura, una institución especializada en el manejo de la emergencia médico-quirúrgica y traumatológica. Esta semilla comenzó a germinar de la mano del Prof. Dr. Euclides Poletto que vería sus frutos el 4 de noviembre de 1944 con la apertura de la "Sala de Cirugía de Urgencias", situada provisoriamente en el pasaje Catamarca 64.

La demanda creciente, obliga a migrar la pequeña sala a un nuevo edificio. Es así que en 1948 y por insistencia del mismo Dr. Poletto, la Municipalidad de Córdoba adquiere el inmueble de calle Santa Rosa 360, en donde el Hospital de Urgencias prestaría servicios a los vecinos por las siguientes 3 décadas.

Llegó 1980 con el proyecto del edificio actual. Habían pasado poco más de una treintena de años y la institución ya había sentado sus bases en el inconsciente colectivo de la sociedad cordobesa. Se le encarga la tarea del diseño al Arq. Miguel Ángel Roca en pleno apogeo de su producción artística quien, desde hacía unos 15 años, su obra arquitectónica cambiaba la identidad fisonómica a nuestra ciudad. Y nuestra institución no sería la excepción. El 15 de octubre de 1982 quedó inaugurado este hito urbano de casi 15.000 metros cuadrados.

La década siguiente y con el retorno de la democracia, el Hospital Municipal de Urgencias afianzó su crecimiento, jerarquizó aún más su nivel asistencial posicionándose pionero no sólo en la tarea asistencial de emergencias sino en la procuración de órganos de la mano de los Dres. Edgar Lacombe y Alcides Fagalde; actividad que comenzaba a ver la luz en nuestro país.

Los años '90 aportaron tecnología y mejoras de infraestructura, pero el hecho que marcó a este período de tiempo fue la creación de la Residencia de 2° Nivel en Emergentología, cerrando de esta manera el proyecto inicial que no sólo estaba dirigido a la tarea asistencial, sino que con una impecable visión de futuro buscaba formar equipos de trabajo especializados.

La llegada del nuevo milenio trajo consigo la creación del Servicio de Emergencias Municipal 107, casi como una secuencia lógica, necesaria y obvia. Que después se independizaría de nuestra institución con identidad, relevancia e historia propia, pero que nunca dejó de ser parte de estos 80 años de historia.

Nuestro presente inició con la gestión del actual Gobernador Martín Llaryora, a fines de 2019, por ese entonces Intendente de la ciudad. Quien escribe este editorial asumió la Dirección del Hospital el 22 de febrero del 2021.

Nos propusimos como equipo de gestión la realización de un plan de reparaciones de

*Edición realizada por: **Editorial recursos fotográficos***
Arellano 770 - Planta Baja - Local 1 - Bº Alta Córdoba - CP X5001ABO - Córdoba - Argentina - Tel: (54) 351 - 8936886. E-mail: recfot@gmail.com
Impreso en 2024

urgencia debido al deterioro de la estructura, la adquisición de nuevo instrumental y equipamiento para modernizar el existente, adecuación de los quirófanos y modernización del sistema de extinción de incendios.

En ese contexto, pandemia y aislamiento social mediante, se efectuaron reparaciones estructurales en el Hall Central, Ascensores, tendidos eléctricos, Sala de Máquinas, Desagües, Cañerías de alimentación de agua sanitaria, Calderas, Grupo electrógeno, Aire Acondicionado Central y Sectoriales, Pintura integral del edificio.

Adquisición de equipamiento como Iluminación cialítica para quirófanos, modernas mesas quirúrgicas, instrumental general, Arcos en “C”, equipo de radiología de digitalización directa, y la renovación completa del mobiliario por el 100% de camas con movimientos con motorización eléctrica.

La llegada de los 4 Hospitales de Pronta Atención (HPA) en cada punto cardinal de la ciudad, nos ha permitido descentralizar la baja complejidad a través de las 30 a 40 mil consultas que han realizado en el ultimo año; pero nos ha desafiado a trabajar en un nuevo entorno logístico y estratégico, en el que el Hospital Municipal de Urgencias vuelve a tomar el centro de la escena en la formación y capacitación de los equipos de salud.

La gestión del actual intendente Dr. Daniel Passerini, propone 3 líneas directrices; “conectar, integrar y humanizar”, en las que la digitalización y conectividad, la asistencia al vecino, en todos los niveles del sistema de salud, con una visión integradora y un trato humanizado hacia el paciente y el equipo de salud serán las áreas de trabajo para los años venideros.

Esta memoria descriptiva recorre rápidamente estos 80 años de vida y quizás no haga justicia histórica a muchos hechos que por la extensión misma del texto no han podido ser considerados.

Pero lo que definitivamente no podemos obviar es al equipo de salud, al equipo humano que recorre y habita esta institución desde hace 8 décadas, independientemente de su locación. Algunos de ellos con nombres acuñados en placas que por distintos motivos se los puede leer mientras se transita por el Hospital, pero un muchos otros que, desde el anonimato, han hecho del Hospital Municipal de Urgencias, el centro de emergencias con especialización en trauma de referencia en el centro del país, con reconocimiento internacional.

Nosotros, hoy, en el presente, somos el futuro de quienes en 1944 soñaron con un proyecto, una institución… El porvenir es incierto, nadie lo conoce, en definitiva, seguimos trabajando para formar recursos humanos y brindar el mejor servicio a los vecinos aquí y ahora..

Dr. Mariano Marino
Director
Hospital Municipal de Urgencias de Córdoba

Edición realizada por: ***Editorial recursos fotográficos***
Arellano 770 - Planta Baja - Local 1 - Bº Alta Córdoba - CP X5001ABO - Córdoba - Argentina - Tel: (54) 351 - 8936886. E-mail: recfot@gmail.com
Impreso en 2024

Índice

EDITORIAL.

Pasado, presente y futuro del Hospital Municipal de Urgencias. Marino M

TRABAJOS ORIGINALES

TRAUMA VASCULAR POPLÍTEO. EXPERIENCIA EN EL HOSPITAL MUNICIPAL DE URGENCIAS DE CÓRDOBA. ARGENTINA. POPLITEAL VASCULAR TRAUMA. EXPERIENCE AT THE MUNICIPAL EMERGENCY HOSPITAL OF CÓRDOBA. ARGENTINA. Ávalos Barraza MM, Fuentes J, Rinaldi JP 1

ANÁLISIS DE LA MORTALIDAD ANUAL INTRAHOSPITALARIA POR ENFERMEDAD TRAUMA. ANALYSIS OF ANNUAL IN-HOSPITAL MORTALITY DUE TO TRAUMA DISEASE. Morales L, Brito J 17

MANEJO INTEGRAL DE MORDEDURAS FACIALES. COMPREHENSIVE MANAGEMENT OF FACIAL BITES. Ohanian A, Dantur E, Solla G, Crespo M, Gallo M, Zanichelli M 23

GUÍAS CLÍNICAS

PROTOCOLO DE PROFILAXIS ANTIBIÓTICA. ANTIBIOTIC PROPHYLAXYS PROTOCOL. Bianco CV, Apilanez JL, Pahnke PB, Marino M 29

PRESENTACIÓN DE CASOS

LESIÓN DE ARTERIA VERTEBRAL IZQUIERDA POR MORDEDURA DE PERRO (DOGO ARGENTINO). LEFT VERTEBRAL ARTERY INJURY DUE TO DOG BITE (DOGO ARGENTINO). Sánchez MP, Ávalos Barraza MM, Fuentes J, Ruíz JM, Moretti G 37

USO DE “SHUNT” VASCULAR TRANSITORIO COMO PROCEDIMIENTO DE CONTROL DE DAÑOS EN TRAUMA VASCULAR GRAVE DEL MIEMBRO SUPERIOR. USE OF TRANSIENT VASCULAR SHUNT AS A DAMAGE CONTROL PROCEDURE IN SEVERE VASCULAR TRAUMA OF THE UPPER LIMB. Ávalos Barraza MM, Roussy G, Fuentes J, Rinaldi JP, Paulina E 41

OCLUSIÓN INTENCIONAL DE ARTERIA SUBCLAVIA IZQUIERDA EN EL MANEJO ENDOVASCULAR DE LA INJURIA TRAUMÂTICA DE AORTA TORÁCICA POR TRAUMA CERRADO DE TORAX. A PROPOSITO DE UN CASO. INTENTIONAL OCCLUSION OF THE LEFT SUBCLAVIAL ARTERY IN THE ENDOVASCULAR MANAGEMENT OF TRAUMATIC INJURY OF THE THORACIC AORTA DUE TO CLOSED CHEST TRAUMA. ABOUT A CASE. González L, Ávalos Barraza MM, Fuentes J, Rinaldi JP, Roussy G, Morales JI, Canga C, Cámara H, Paulina E, Panhke PB, Lehite V 47

INSTRUCCIONES PARA AUTORES 53

Edición realizada por: ***Editorial recursos fotográficos***
Arellano 770 - Planta Baja - Local 1 - Bº Alta Córdoba - CP X5001ABO - Córdoba - Argentina - Tel: (54) 351 - 8936886. E-mail: recfot@gmail.com
Impreso en 2024

Edición realizada por: ***Editorial recursos fotográficos***
Arellano 770 - Planta Baja - Local 1 - Bº Alta Córdoba - CP X5001ABO - Córdoba - Argentina - Tel: (54) 351 - 8936886. E-mail: recfot@gmail.com
Impreso en 2024

TRAUMA VASCULAR POPLÍTEO. EXPERIENCIA EN EL HOSPITAL MUNICIPAL DE URGENCIAS DE CÓRDOBA. ARGENTINA.

POPLITEAL VASCULAR TRAUMA. EXPERIENCE AT THE MUNICIPAL EMERGENCY HOSPITAL OF CÓRDOBA. ARGENTINA

Autores: Ávalos Barraza MM[1], Fuentes J[2], Rinaldi JP[2]

RESUMEN

Objetivos: Analizar retrospectivamente 52 casos de trauma de vasos poplíteos en un período de 11 años para comprender los mecanismos de lesión, evaluar procedimientos quirúrgicos, identificar factores pronósticos y desarrollar recomendaciones clínicas respaldadas por evidencia.

Introducción: Las lesiones vasculares periféricas, en particular las que afectan la arteria poplítea, son infrecuentes pero graves, con alto riesgo de amputación. La detección temprana y la restauración precoz de la circulación son esenciales. Este estudio se centra en el manejo de estas lesiones en contexto civil, siendo acrecentada en el último lustro por el aumento de la violencia urbana y la accidentología vial.

Material y Métodos: Se llevó a cabo un estudio observacional, descriptivo basado en datos retrospectivos de 52 historias clínicas de pacientes con lesión vascular poplítea. Se recopiló información demográfica, detalles de lesiones, procedimientos quirúrgicos realizados primarios y concomitantes, evolución clínica y duración de la estancia hospitalaria. Las edades oscilaron entre 15-69 años de ambos sexos en el período entre 2013-2024.

Resultados: El trauma penetrante por arma de fuego fue el preponderante (76,92%). La evaluación clínica fue fundamental asegurada por métodos diagnósticos como angiotomografía (ATC) y angiografía (AG). Los abordajes quirúrgicos fueron mediales en 36 casos y posterior en 16. Este abordaje posterior se realizó en los pacientes estables hemodinamicamentes y sin isquemia distal. La lesión combinada de arteria y vena poplítea fue 40,38%. El síndrome compartimental (SC) (8.47%) se trató de forma individualizada con fasciotomía. Esta cuando se realizó, determinó mayor estancia hospitalaria, pero no mostro relación significativa con el mecanismo de trauma. La fractura de fémur con lesión poplítea aumentó significativamente el riesgo de amputación. La incidencia de amputaciones fue escasa, sólo 3 casos.

Palabras clave: trauma poplíteo, lesiones vasculares, arteria poplítea, heridas por arma de fuego, angiotomografía, síndrome compartimental, fasciotomía, amputación.

1 Residente en Cirugía en las Emergencias, Trauma y Cuidados Críticos. Dpto. de Cirugía. Hospital Municipal de Urgencias, Córdoba. Argentina.

2 Servicio de Cirugía Vascular. Dpto. de Cirugía. Hospital Municipal de Urgencias, Córdoba. Argentina.

Hospital Municipal de Urgencias. Córdoba. Argentina
Catamarca 441. C.P.5000 – Argentina.
Te: (0351-4276200)

ABSTRACT

Objectives: Retrospectively analyze 52 cases of popliteal vessel trauma over an 11-year period to understand mechanisms of injury, evaluate surgical procedures, identify prognostic factors, and develop evidence-backed clinical recommendations.

Introduction: Peripheral vascular lesions, particularly those involving the popliteal artery, are rare but serious, with a high risk of amputation. Early detection and early restoration of circulation are essential. This study focuses on the management of these injuries in a civilian context, which has increased in the last five years due to the increase in urban violence and road accidents.

Material and Methods: An observational, descriptive study was carried out based on retrospective data from 52 medical records of patients with popliteal vascular injury. Demographic information, details of injuries, primary and concomitant surgical procedures performed, clinical evolution and length of hospital stay were collected. Ages ranged from 15 to 69 years of both sexes in the period between 2013–2024.

Results: Penetrating trauma from a firearm was the predominant one (76.92%). Clinical evaluation was fundamental, ensured by diagnostic methods such as CT angiography and angiography. Surgical approaches were medial in 36 cases and subsequent in 16. This subsequent approach was performed in hemodynamically stable patients without distal ischemia. The combined popliteal artery and vein lesion was 40.38%. Compartment syndrome (CS) (8.47%) was treated individually with fasciotomy. When it was performed, it determined longer hospital stay, but did not show a significant relationship with the trauma mechanism. Femur fracture with popliteal injury significantly increased the risk of amputation. The incidence of amputations was low, only 3 cases.

Keywords: popliteal trauma, vascular injuries, popliteal artery, firearm wounds, computed tomography angiography, compartment syndrome, fasciotomy, amputation.

INTRODUCCIÓN

Las lesiones vasculares periféricas constituyen el 5% de los traumatismos graves en centros de trauma, con predominio de traumatismos penetrantes (70%). Las lesiones en los vasos poplíteos, representan el 0,2% de los traumatismos generales y el 5% de todas las lesiones vasculares. La lesión de la arteria poplítea (LAP) es grave y de morbilidad considerable. Conlleva riesgo elevado de amputación de hasta un 40%, y hasta una mortalidad del 4% al 6%. Esto es debido a características anatómicas del segmento poplíteo, dadas por un suministro colateral limitado, lo que provoca isquemias severas, especialmente en jóvenes sin enfermedad vascular previa y sin desarrollo de colateralidad. Si hay compromiso concomitante de la vena poplítea, se agrava la situación ya que la misma es crucial para el drenaje venoso de los miembros inferiores.

La arteria poplítea, continuación de la arteria femoral superficial, transcurre a través del canal de los aductores o Hunter, protegido por los músculos sartorio, semimembranoso y semitendinoso. Luego desciende, situándose en la fosa poplítea, acompañada por la vena poplítea y el nervio tibial, dispuestos de afuera hacia adentro (nervio, vena y arteria). Su ubicación, entre las cabezas de los músculos gemelos y la cara posterior de la articulación de la rodilla, la hace especialmente vulnerable a traumatismos, como fracturas y luxaciones. (1,2) (Figura 1).

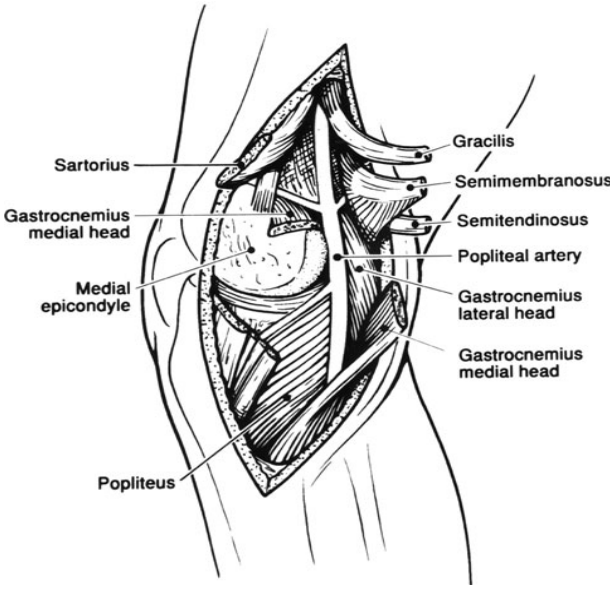

Figura 1. Anatomía de la fosa poplitea (Asensio JA, Demetriades D. Atlas of Complex Trauma Surgical Techniques. Elsevier).

La arteria poplítea proporciona una red colateral escasa mediante ramas geniculares y musculares, conectándose con la arteria femoral profunda proximalmente y las arterias tibiales distalmente.(3,4)

Anatómicamente, se divide en tres segmentos: P1, P2 y P3 (Figura 2).

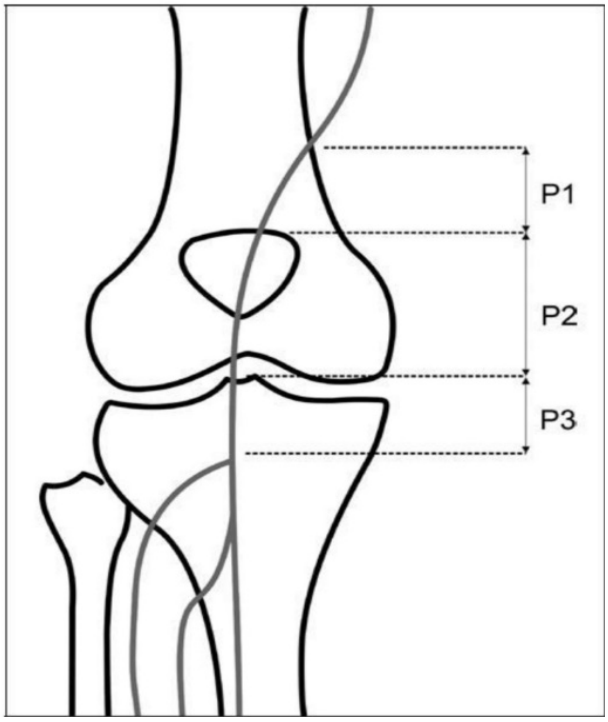

Figura 2. Esquema anatómico de los segmentos de la arteria poplítea: Segmento P1 (desde el canal de los aductores hasta el borde superior de la rótula); P2 (desde el borde superior de la rótula hasta la interlínea articular); y P3 (desde la interlínea articular hasta la emergencia de la arteria tibial anterior). (Fuente: Volpato MG, et al. Rev Bras Cardiol Invasiva. 2014;22(4):375-81).

El tronco tibio-peronéo origina posteriormente la arteria tibial posterior y peronéa. Este es considerado un patrón anatómico normal prevalente en el 93% de los casos. La vena poplítea muestra mayor variabilidad, pudiendo ser doble y frágil, lo que la hace más susceptible a lesiones en esta región.

El diagnóstico clínico temprano, junto a estudios por imágenes, son esencial y ayuda a reducir el riesgo de la detección tardía. La experiencia militar en guerras ha sido clave para mejorar las prácticas quirúrgicas en estas lesiones, destacando la importancia de un rápido restablecimiento de la perfusión en extremidades isquémicas, lo cual debe lograrse en un plazo de 4 a 6 horas para evitar necrosis tisular.(5)

Técnicas como la utilización de “shunt” vasculares temporarios y las fasciotomías tempranas han mostrado ser eficaces en la preservación de la viabilidad de los miembros. A pesar de los avances en cirugía vascular, endovascular, ortopédica, plástica, microcirugía y medicina pre-hospitalaria, las tasas de amputación por lesiones en vasos poplíteos siguen siendo elevadas.

Nuestro objetivo fue analizar retrospectivamente 52 casos de trauma de vasos poplíteos en un período de 11 años para comprender los mecanismos de lesión, evaluar procedimientos quirúrgicos, identificar factores pronósticos y desarrollar recomendaciones clínicas respaldadas por evidencia.

MATERIAL Y MÉTODOS

Se realizó un estudio descriptivo de datos de casos consecutivos, observacional y retrospectivo, adoptando un enfoque de corte transversal para la recopilación de información y analizando 52 historias clínicas de 52 pacientes traumatizados que recibieron tratamiento quirúrgico por traumatismos de los vasos poplíteos entre el mes de abril/2013 y abril/2024 en el Hospital Municipal de Urgencias de la Ciudad de Córdoba de la Republica Argentina, en un periodo de 11 años consecutivos

Todos los datos fueron recopilados retrospectivamente de historias clínicas según factores demográficos y su relación con la evolución clínica, los mecanismos de lesión y su impacto en la evolución clínica y el riesgo de amputación, la incidencia del síndrome compartimental y su relación con el abordaje quirúrgico y las fasciotomías realizadas, la prevalencia de lesiones arteriales, venosas o combinadas según el mecanismo de lesión. Se compararon los resultados clínicos y complicaciones entre los diferentes abordajes quirúrgicos realizados y se evaluó la estancia hospitalaria en relación con el tipo de lesión, lesiones asociadas, abordaje quirúrgico y complicaciones.

La muestra comprendió a ambos sexos entre 15 - 69 años. Los casos que no cumplieron los criterios de inclusión fueron excluidos del análisis por ejemplo pacientes que presentaron amputación traumática primaria de miembros inferiores al ingreso. (Tabla 1)

Tabla 1. Criterios de inclusión y exclusión.

Criterios de inclusión / exclusión
Criterios de Inclusión
• Ambos sexos.
• Mayores de 14 años.
• Pacientes con una evaluación inicial y alto índice de sospecha que indíquese la presencia de lesión poplítea (arterial, venosa o ambas) confirmado por diagnóstico clínico y/o de imágenes, donde la lesión poplítea fue exclusivamente resultado del trauma.
Criterios de Exclusión
• Pacientes con amputación primaria traumática al ingreso de sus miembros inferiores.
• Pacientes con antecedentes de cirugía previa en la misma extremidad que haya afectado la anatomía del área poplítea.
• Pacientes con datos médicos insuficientes para un análisis adecuado.
• Pacientes con diagnóstico de trauma poplíteo que recibieron atención inicial en un centro de salud distinto al Hospital Municipal de Urgencias, y que posteriormente fueron remitidos para tratamiento.

El diagnóstico de las lesiones vasculares poplíteas se realizó mediante examen clínico y estudios de imagen en pacientes estables hemodinamicamente, mientras que en los inestables se utilizó imágenes intraoperatorias. Se emplearon radiografías convencionales para detectar fracturas o luxaciones, junto con estudios específicos como ecoDoppler (ED), ATC y AG, correlacionados con el examen físico.

Los signos “duros” de compromiso vascular incluyeron sangrado activo, hematoma pulsátil, soplo o frémito palpable, y signos de isquemia distal (dolor isquémico, palidez, parestesia, parálisis y poiquilotermia), lo que indicó una lesión arterial.

Se utilizó el Índice de Shock (IS), Déficit de Bases (DB), y el Lactato para clasificar la estabilidad hemodinámica, para evaluar el metabolismo anaeróbico y estratificar la gravedad de la hemorragia, dividiendo a los pacientes en cuatro grupos según su nivel de hipovolemia. Un IS ≥1, un DB ≥6 y un Lactato ≥5 (shock hemorrágico Grado III) fue el punto de corte para considerar los pacientes inestables hemodinamicamente. (Tabla 2)

Tabla 2. Características Demográficas de pacientes con trauma poplíteo (n=52).

Datos demográficos (n=49)	n	%
Edad de presentación 33,9±13 (15-19)		
Género		
• Masculino	47	90,38
• Femenino	5	9,62
Mecanismos penetrantes	**41**	**78,84%**
• Herida por arma de fuego	40	97,56
• Herida por empalamiento	1	1,92
Mecanismo contuso	**11**	**21,15%**
• Colisión de motocicleta	7	63,63
• Caída de gran altura	2	18,18
• Deporte de contacto	1	9,09
• Colisión automovilística	1	9,09
Diagnóstico por imágenes		
• Angiotomografía	27	51,92
• Arteriografía	14	26,92
• Ecografía Doppler	11	21,15
Abordaje quirúrgico		
• Medial	**36**	69,23
• Posterior	**16**	30,76
Estancia hospitalaria (días)		
Abordaje medial 9,25±8,33		
Abordaje posterior 8,64±8,01		
Fasciotomía	11	21,15
• Terapéutica intraoperatoria	8	72,7
• Terapéutica postoperatoria	2	27,3
Sin fasciotomía	41	78,85

Ante fracturas o luxaciones de rodilla sin pulsos distales palpables, se realizó una reducción inmediata seguida de reevaluación vascular. Los pacientes con síndrome compartimental, o en riesgo de desarrollarlo, recibieron fasciotomías terapéuticas o profilácticas mediante una o dos incisiones para liberar los cuatro compartimentos musculares afectados.

Se emplearon técnicas quirúrgicas abiertas estándar para la revascularización, utilizando dos vías de abordaje medial o posterior.

Se realizó un diseño y análisis estadístico evaluando las tasas de mortalidad y supervivencia de las extremidades. Las variables asociadas con el riesgo de pérdida de la extremidad se analizaron mediante regresión univariada. También se consideraron otros factores como el tipo de abordaje quirúrgico, reparaciones vasculares, lesiones asociadas, síndrome compartimental, fasciotomías, amputaciones y estancia hospitalaria.

Las variables categóricas se describieron por frecuencias, y las mensurables como media ± desvia-

ción estándar. Se utilizó la prueba t de Student para datos continuos y la prueba exacta de Fisher para datos categóricos. Se consideró significativo un valor de p<0,05. El análisis se realizó con el software InfoStat®.

RESULTADOS

En el trabajo, se analizaron 52 historias clínicas, 47(90,38%) varones y 5(9,61%) mujeres. La edad media fue de 33,9 años, sin diferencias estadísticamente significativas entre sexos (33,02±16,57 en hombres vs. 34,8±9,43 en mujeres, p=0,1880). Esta distribución se alinea con las tendencias epidemiológicas observadas a nivel nacional e internacional, donde los traumatismos por armas de fuego, armas blancas o accidentes de tránsito afectan mayormente a hombres de aproximadamente 30 años (6-8).
Las características demográficas, son esenciales para comprender la composición de la población estudiada,y se detallan en la tabla 2.
La modalidad traumática fue: Lesiones penetrantes el 78,84%(n=41), 97,56%(n=40) fueron heridas de arma de fuego (HAF) y 1,92%(n=1) por empalamiento del hueco poplíteo. El trauma contuso fue el 21,15%(n=11), 63,63%(n=7) accidentes de moto, 18,18%(n=2) caídas de altura, 9,09%(n=1) colisiones automovilísticas y 9,09%(n=1) deporte de contacto. (9-11).
Aunque los pacientes con TC tuvieron una estancia hospitalaria promedio más larga no fue significativa (12,57±8,91 días vs 9,72±9,18 días; p>0,05). (Figura 3)

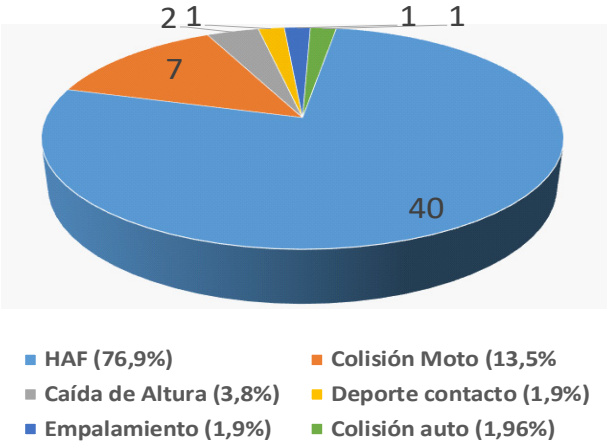

Figura 3: Distribución de la Modalidad traumática. Los valores se representan en número de casos y porcentajes (n).

La lesión vascular se confirmó mediante estudios por imágenes al ingreso, mediante ED, AG y/o ATC. Algunos pacientes requirieron múltiples estudios, especialmente los tratados con abordajes posteriores. En casos de shock hipovolémico, el diagnóstico fue fundamentalmente clínico, seguido de reanimación y traslado inmediato a quirófano debido a la premura del caso. En estos pacientes (n=7) con inestabilidad hemodinámica o isquemia crítica distal, se realizó arteriografía intraoperatoria (AGI) para confirmar la lesión vascular y/o corroborar la resolución la misma. (Figura 4)

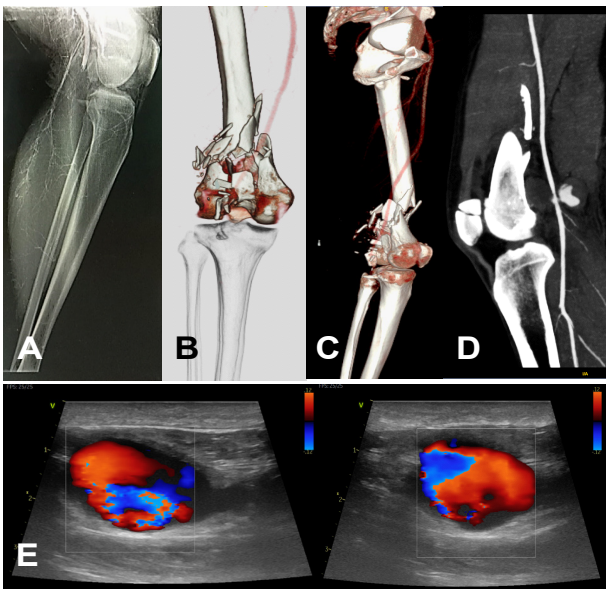

Figura 4: Métodos de diagnóstico por imagen. A) Arteriografía Intraoperatoria (AGI), B) y C) AngioTAC (ATC) con reconstrucción 3D, D) AngioTAC (c/ Pseudoaneurisma) y E) EcoDoppler (signo de "yin/ yang")

La distribución de los estudios por imágenes fue: ATC 51,92%(n=27), AG 26,92% (n=14), y ED 21,15% (n=11). Los hallazgos más comunes incluyeron oclusión arterial, extravasación de contraste, pseudoaneurisma y trombosis de la íntima.
La ED se utilizó cuando no había tomógrafo disponible, en pacientes hemodinamicamente estables y con signos blandos de lesión vascular.
Se clasificaron a los pacientes según su estado hemodinámico, considerando inestables a los que presentaron hemorragia ≥ III (IS ≥1, DB ≥6, Lactato ≥5), iniciando la administración de hemoderivados. (Tabla 3)
El 55,76% (n=29) de los pacientes presentaron lesiones asociadas. La más frecuente fue la fractura expuesta de fémur (10 casos), clasificada como Gustilo-Anderson Grado III C. Se realizaron procedimientos quirúrgicos complementarios en 26 pacientes para tratar estas lesiones, cuya distribución y prevalencia se representan en la (Tabla 4)
Todos los pacientes (n=52) recibieron tratamiento quirúrgico, que incluyó desbridamiento de tejidos desvitalizados y reparación vascular definitiva bajo anestesia general en el 80% y regional (raquídea) en el 20%. Las lesiones óseas concomitantes fueron tratadas principalmente después de la revascularización para reducir el tiempo de isquemia distal. Se realizaron fijaciones óseas con tutores externos, inmovilizando la rodilla, para mantener estable la reparación vascular. (Figura 5)

Tabla 3. Diagnósticos de ingreso y distribución de lesiones según la estabilidad hemodinámica, lesiones combinadas (arteria y vena) y segmento arterial lesionado. Total de la muestra (n=52).

TIPO DE REPARACIÓN VASCULAR	Estables Hemodinámicamente n=29 (55,76%)	Inestables Hemodinámicamente n=23 (44,23%)	Total 52 (100%)
Interposición venosa T-T en Lesión arterial	19	17	36 (69,2%)
• Anastomosis arterial T-T	10	3	13 (25,0%)
• Interposición de PTFE anillada T-T	N/A	3	3 (5,7%)
TIPO DE LESIÓN	Estables	Inestables	
• Laceración arterial	11	18	29 (55,7%)
• Trombosis arterial aguda por lesión intimal	10	3	13 (25,0%)
• Pseudoaneurisma de arteria poplítea en P1	2	1	3 (5,7%)
• Combinada de la arteria poplítea infrapatelar, mas tronco tibio-peroneo	1	1	2 (3,8%)
• Luxación posterior de rodilla con sección Total/lesión intimal y trombosis de la arteria poplítea	5	N/A	5 (9,6%)
LESIONES VASCULARES COMBINADAS			
• Combinada (Arteria y vena poplítea)	10	2	12 (23,1%)
SEGMENTO ARTERIAL LESIONADO			
• Arteria poplítea suprapatelar (P1)	16	10	26 (50,0%)
• Arteria poplítea media (P2)	10	10	20 (38,4%)
• Arteria poplítea infrapatelar (P3)	3	3	6 (11,5%)

N/A: No Aplicable o No disponible

Tabla 4. Distribución de Lesiones Asociadas en pacientes admitidos en Shock Room.

Lesión Asociada	Estabilidad Hemodinámica	n	%
Fractura expuesta de fémur	Estable	9	0,36
Fracturas cerradas de fémur	Estable	4	0,16
Luxación posterior de rodilla	Estable	5	0,2
Fractura expuesta de tibia y peroné	Estable	2	0,08
Fractura cerrada de calcáneo	Estable	1	0,04
Trauma testicular (Grado V)	Estable	1	0,04
Fractura cerrada de peroné	Estable	1	0,04
Fractura cerrada de tibia	Estable	1	0,04
Lesión multi-ligamentaria de rodilla	Estable	1	0,04
Fracturas expuestas de tibia y peroné	Inestable	3	0,75
Fractura expuesta de fémur distal	Inestable	1	0,25

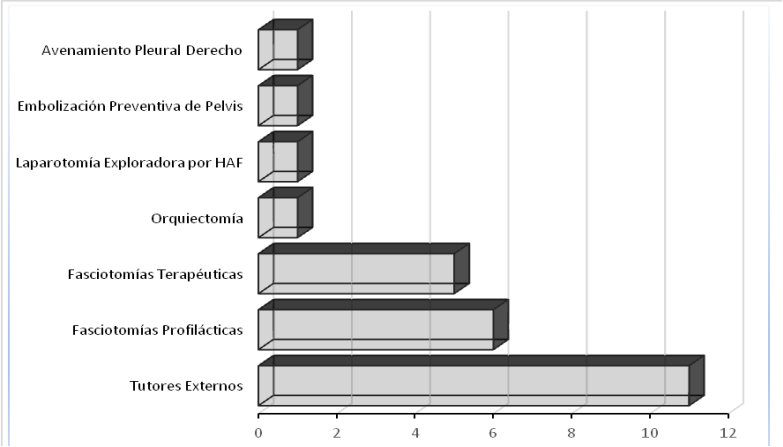

Figura 5: Procedimientos adicionales en pacientes con Lesiones Asociadas. Los valores se representan en número de casos (n).

Las cirugías duraron en promedio 165 minutos (rango 90-240 min), utilizando principalmente dos abordajes medial o posterior, este último en pacientes estables hemodinamicamente, correctamente estudiados con ATC y sin lesiones asociadas que contraindiquen el decúbito ventral.

Estabilidad/inestabilidad hemodinámica:
De los 52 pacientes, 29 (55,76%), se presentaron y mantuvieron Estables Hemodinamicamente (EH) al momento de la reparación. De ellos 13 (44,82%) el abordaje fue el medial o interno. Mientras que en 16 (55,17%), fueron abordados por vía posterior. Veintitrés (44,23%) pacientes se presentaron y continuaron inestables hemodinámicamente (IH) al ingreso y fueron abordados quirúrgicamente todos por vía medial.

Abordajes quirúrgicos:
El abordaje medial se realizó en 36 (69,24%) de los 52 pacientes tratados, y en los 16 (30,76%) restantes, el abordaje fue posterior o D´Arnulf- Triquet realizados en una posición de decúbito ventral, todos con lesión vascular en tercio medio (P2) e infrapatelar (P3) de la arteria poplítea y todos ellas en pacientes estables. Las lesiones se diagnosticaron por ATC y/o AG. (Figuras 6 y 7)

Figura 6: Exposición quirúrgica de los vasos poplíteos mediante un abordaje medial.

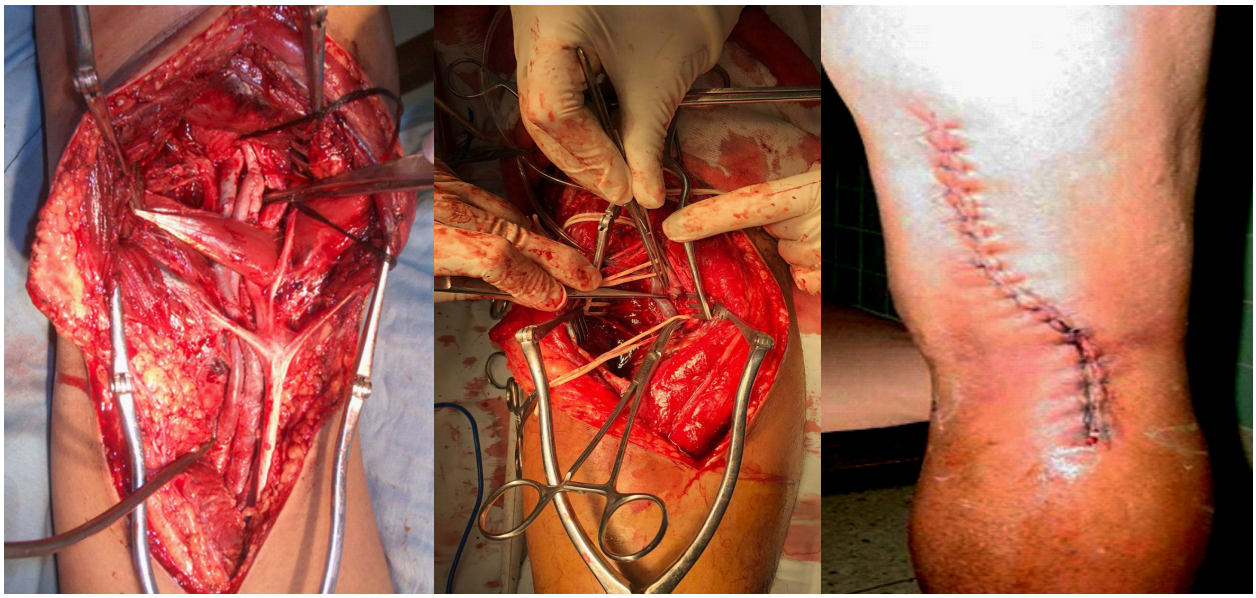

Figura 7: Exposición quirúrgica de los vasos poplíteos mediante un abordaje posterior de D'Arnulf-Triquet. (Posición intraoperatoria del paciente en decúbito ventral).

Modalidad de reparación vascular:
La interposición de un injerto de vena safena interna contralateral en arteria poplítea en forma termino terminal se realizó en 36 pacientes (69,24%). La anastomosis término-terminal (T-T) de arteria poplítea con resección de los extremos arteriales lesionados, se realizó en 13 (25%). La interposición de una prótesis de PTFE anillada en forma T-T se realizó en 3 pacientes (5,76%) ya que el capital venoso requerido era de muy fino calibre y ante la necesidad de acortar tiempos quirúrgicos debido al estado hemodinámico de los pacientes, fue necesario la utilización de un injerto sintético, sin complicaciones ni infecciosas ni trombóticas en el seguimiento.
La lesión venosa se presentó asociada a la lesión arterial en 12 pacientes (23,07%) de 52. En 6(50%) se realizó una interposición venosa en forma termino terminal. Se reparó con rafia lateral solamente en 3 (33,33%), mientras en 1 (8,38%) se realizó un parche venoso sobre la lesión venosa poplítea y también en 1 (8,38%) paciente se realizó la ligadura de la vena poplítea. (Tabla 3)
El injerto venoso autologo más utilizado como reemplazo vascular fue la vena safena interna extraída

del miembro contralateral debido a que la lesión vascular macroscópica requirió resección de un segmento considerable del vaso para ser reemplazado posteriormente con un injerto, restaurando así el flujo vascular.
No se encontró diferencia significativa en los días de internación entre los abordajes medial (9,25±8,33 días) y posterior (8,64 ±8,01 días) (p>0,05), por lo que no se puede atribuir la variación de la estancia hospitalaria al tipo de abordaje.
Complicaciones post quirúrgicas: Las complicaciones postoperatorias inmediatas se detallan según el tipo de abordaje utilizado. (Tabla 5)

Tabla 5. Complicaciones post quirúrgicas separadas por tipo de abordaje.

Abordaje Medial (n=13; 81,25%)	n	%
Estables Hemodinámicamente (n=7)		
• Amputación por Isquemia Crítica	2	12,5
• TVP en Venas Poplíteas	2	12,5
• Óbito a las 8 Horas Postoperatorio	1	6,25
• Síndrome Compartimental (Fasciotomía)	1	6,25
• TVP en Venas Gemelares	1	6,25
Inestables Hemodinámicamente (n=6)		
• Infecciones Múltiples (Reintervenciones Traumatológicas)	2	12,5
• Desarrollo de Síndrome Compartimental (Fasciotomía)	3	18,75
• Amputación por control de daños	1	6,25
Abordaje Posterior (n=3; 18,75%)		
• TVP en Región Poplítea Postquirúrgica	2	12,5
• Síndrome Compartimental	1	6,25

Se registró una tasa de amputación del 5,76% (n=3), y todas fueron supracondíleas. Dos de ellas ocurrieron en el postoperatorio por isquemia crítica secundaria a la trombosis secundaria del lecho distal con mionecrosis por fracaso de la revascularización. La 3ra fue de emergencia por descompensación hemodinámica e imposibilidad de controlar el sangrado intraoperatorio debido a la destrucción de la rodilla y pierna con arrancamiento de los vasos poplíteos. Todas presentaban un miembro No viable y No recuperable, isquemia grado III de Rutherford.
La fractura expuesta de fémur fue la única lesión asociada que se presentó en forma estadísticamente significativa con un mayor riesgo de amputación (OR 10,25; 95%CI: 2,36−26,65; p=0,031). (Tabla 5)
La tasa general de salvataje de la extremidad en toda la serie fue del 94,23% (49 pacientes). (Tabla 6)

Síndrome Compartimental y Fasciotomías:
El diagnóstico del síndrome compartimental se basó en la sospecha clínica y antecedentes de retraso mayor a 6 horas en la revascularización, isquemia crítica al ingreso y ligadura o reparación deficiente de la vena poplítea con trombosis secundaria a la reparación. La incidencia de síndrome compartimental fue del 8,47% (n=5). Dos pacientes (40%) presentaron solo lesión arterial, y 3 (60%) lesiones combinadas, arteriales y venosas. Once pacientes (21,15%) requirieron fasciotomías: 8 (72,72%) intra operatoriamente antes o posterior a la revascularización, y 3 (27,27%) de forma terapéutica ya instaurado el síndrome compartimental en el postoperatorio y posterior a la revascularización del miembro. El cierre se realizó tras la resolución del síndrome, mediante cierre simple o injerto de piel. Uno paciente falleció por fallo multiorgánico y sepsis, mientras que otro requirió amputación por mionecrosis por fracaso de la revascularización y fasciotomía con trombosis del lecho distal post intento efectivo de revascularización. Los 9 restantes conservaron un miembro útil y funcional. (Tabla 7)
Los pacientes que requirieron fasciotomía tuvieron una estancia hospitalaria significativamente más prolongada en comparación con los que no la necesitaron (14,55±10,64 vs 5,95±3,31 días) (p<0,05). (Tabla 8)

Tabla 6. Análisis univariado de Factores Asociados al Riesgo de Amputación de la Extremidad.

Variable de estudio	OR (95% CI)	Grupo de amputación (3 casos)	Grupo de salvamento (49 casos)	P-valor
Fractura expuesta de fémur	10.25 (2.36 –26.65)	2 (66.6%)	8 (16.3%)	**0,031***
Fractura de tibia-peroné (doble fractura)	5.62 (1.47 –20.24)	1 (33.3%)	4 (8.1%)	0,151
Transfusión de glóbulos >4 U	4.53 (0.381-53.688)	2 (66.6%)	15 (30.61%)	0,196
Reparación de arteria y vena poplítea	1.38 (0.485 –3.040)	1 (33.3%)	13 (26.5%)	0,796

p<0,05 significant, significant variables.

Tabla 7. Análisis detallado del síndrome compartimental.

Caso	Edad	Mecanismo de Trauma	Lesiones	Abordaje/Cirugía	Síndrome Compartimental	Amputación	Estancia Hospitalaria
1	37	HAF en rodilla izquierda	Pseudoaneurisma de arteria poplítea	Medial/Resección y anastomosis arterial termino-terminal	Sí, a las 48 horas postoperatorio	No	8 días
2	22	HAF en pierna derecha	Amputación de arteria vena y nervio poplíteo, fractura de platillo tibial	Medial/Bypass de arteria poplítea con vena safena invertida homolateral	Sí, al día 4 postoperatorio	Sí, por isquemia crítica y mionecrosis	35 días
3	42	HAF en pierna izquierda	Lesión arterial y venosa parcial poplítea con síndrome compartimental	Posterior/Anastomosis termino terminal arterial, rafia venosa, fasciotomía	Sí, al ingreso	No	8 días
4	24	HAF en pierna izquierda	Lesión de arteria y vena poplítea parcial	Medial/Bypass poplíteo-poplíteo izquierdo con vena safena interna invertida contralateral	Sí, a las 48 horas post procedimiento	No	15 días
5	54	Trauma cerrado por colisión vehicular	Sección total de Arteria y Vena poplítea, fractura expuesta de fémur, síndrome compartimental	Medial/Resección y anastomosis arterial y venosa termino-terminal	Si, al ingreso	No	20 días

Tabla 8: Análisis de pacientes que requirieron amputación.

Paciente	Edad	Hemodinamia	Mecanismo	Lesión asociada	Lesión Vascular	Abordaje	Motivo de amputación	Estancia Hospitalaria
Masculino	37	Inestable	HAF de carga múltiple	Fémur + 1/3 proximal de tibia y peroné	Lesión de arteria poplítea distal + tronco tibio-peroneo, y arteria tibial anterior	Medial	Control de daños Intraoperatoria	6 días
Masculino	69	Estable	HAF proyectil único	No	Arteria poplítea infrapatelar	Medial	Isquemia Critica con mionecrosis a las 48 hs.	10 días
Masculino	15	Estable	HAF proyectil único	Fractura expuesta de fémur	Arteria/vena poplítea	Medial	Isquemia critica con TVP a las 72 hs.	15 días

DISCUSIÓN

Los traumatismos de los vasos poplíteos se destacan por su gravedad. Fundamentalmente la arteria poplítea, con una mortalidad del 4-6% y una tasa de amputaciones que varía entre el 20% y 40% (2,5,8,12).

El traumatismo vascular en este segmento, aunque raro, sigue siendo un desafío quirúrgico. Mullenix et al. Encontraron una incidencia de <0,2% en una Base de Datos Nacional de Trauma (NTDB) de EEUU (6,13), mientras Kauvar et al. reportaron que el 35,5% de las lesiones arteriales infra inguinales involucraban la arteria poplítea. Un estudio en sudafricano mostró una incidencia similar, del 30,7% (7,14).

Caminos, en una experiencia local de 8 años (1990-1998) sobre el traumatismo vascular en generales admitidos en nuestro hospital, trataron 742 lesiones arteriales (66,61%) y 372 venosas (33,39%) en total. De estas, 297 (39,6%) fueron lesiones arteriales en miembros inferiores, y 125 (35,4%) fueron venosas. Específicamente, 74 (24,9%) fueron lesiones de la arteria poplítea y 36 (9,67%) venosas en esa misma región (8).

En una actualización de esta casuística de 10 años consecutivos (2000-2010) realizada por Soteras y col., de 471 pacientes con trauma vascular, 236 (46,5%) presentaron lesiones vasculares en miembros inferiores, y 76 (32,4%) afectaron la arteria poplítea (10).

En nuestra casuística de casi 11 años consecutivos (2013-abril 2024), se revisaron 370 historias clínicas con lesiones vasculares que requirieron tratamiento quirúrgico, de las cuales 52(14,05%) correspondieron a los vasos poplíteos. A pesar del aumento

del parque automotor, motocicletas, delincuencia, accidentes laborales y avances en procedimientos quirúrgicos como reemplazos articulares y artroscopias, se observó una significativa reducción en la frecuencia de lesiones poplíteas, pasando del 24,9% (1990-1998) y 32,4% (2000-2010) al 14,05% en el periodo actual. Esta disminución podría atribuirse a la reducción del tránsito vehicular y la violencia urbana durante la cuarentena por la pandemia de Covid-19 por SARS-CoV-2 (2019-2020), aunque estimamos que, fuera de ese contexto, la frecuencia de estas lesiones se mantiene estable variando en un rango del 25% al 35% de todas las lesiones arteriales vasculares traumáticas.

La complejidad del diagnóstico y tratamiento del trauma poplíteo en pacientes politraumatizados radica en su naturaleza insidiosa, lo que dificulta su detección, especialmente en casos de lesiones graves, coma o shock. Los signos arteriales o venosos pueden estar enmascarados por lesiones óseas, ligamentosas, musculares o nerviosas, o aparecer tardíamente debido a trombosis, desplazamiento óseo, hematomas intramurales o síndrome compartimental. La isquemia por lesión de la arteria poplítea es grave, y el síndrome de reperfusión (*Crush Syndrome*) tras una revascularización tardía aumenta el riesgo de amputación e incluso muerte, pese a una reparación exitosa (8).

El diagnóstico temprano y el tratamiento precoz son esenciales para minimizar el tiempo de isquemia. El objetivo es restaurar el flujo arterial y venoso dentro de un periodo crítico de 4-6 horas. Este margen de tiempo es flexible y algunos pacientes toleran una reparación más demorada, pero debe ser la meta en todos los casos (8,15,16).

El examen físico en el trauma poplíteo tiene una sensibilidad del 92% y especificidad del 95%, según Berástegui y col. (9). Sin embargo, nuestra experiencia muestra que estas cifras pueden verse afectadas por factores como luxación oculta, reducción espontánea, tiempo de evolución, estado de conciencia alterado o lesiones distractoras. Cualquier trauma cerca de la rodilla, incluso de baja energía, debe generar un alto índice de sospecha de lesión poplítea.

En nuestra práctica caracterizamos los hallazgos clínicos como signos duros y blandos de lesión vascular, lo cual es crucial a la hora de tomar de decisiones. Aquellos con signos duros fueron explorados quirúrgicamente, mientras que aquellos con signos blandos fueron sometidos a observación clínica y estudios complementarios para evitar complicaciones y preservar la viabilidad del miembro, siguiendo los estándares clínicos de evaluación de isquemia (9,17-19). (Figura 8)

Proponemos estandarizar los criterios de revascularización para comparar resultados de forma más objetiva. Según Rutherford y col. Clasificaron la isquemia en tres Categorías I: (miembro viable, sin tratamiento urgente), II (viabilidad amenazada, revascularización urgente o inmediata) y III (isquemia irreversible, miembro no viable y no recuperable que requiere amputación) (20). (Figura 9)

SIGNOS DUROS	SIGNOS BLANDOS
Ausencia de pulsación arterial	Presencia de pulsación arterial débil
Palidez cutánea o cianosis	Rubor o eritema cutáneo
Anestesia o hipoestesia	Sensibilidad conservada
Hipotermia localizada	Temperatura cutánea normal o elevada
Ausencia de pelo en la extremidad	Presencia de vello en la extremidad
Retardo o ausencia de relleno capilar	Relleno capilar conservado
Debilidad o parálisis de la extremidad	Fuerza y movilidad muscular conservadas

Figura 8. Clasificación de Signos Duros y Blandos en Lesiones Vasculares de Pacientes Admitidos en el Shock Room.

Miembro	Semiología	Señal Doppler	Consideración Clínica
		Arterial Venoso	
I) Viable	Ausencia de pulsos - Frialdad Palidez - Cianosis - Dolor	+30 mmHg Audible	Sin peligro de amputación
II) Con Viabilidad Amenazada	**IIa)** Dolor no continuo. Transtornos sensitivos mínimos. Ausencia de Transtornos Motores	No Audible Audible	Recuperable con Revascularización PRECOZ
	IIb) Dolor en reposo. Aleraciones Sensitivas Moderadas o Graves	No Audible Audible	Recuperable con Revascularización INMEDIATA
III) No Viable No Recuperable	Rigidez - Capilaropatía - Flictenas	No Audible No Audible	Única solución: AMPUTACIÓN

Figura 9. Categorización en niveles de severidad de la isquemia aguda de un miembro. Tomado de Rutherford RB. et al. Recommended standards for reports dealing with lower extremity ischemia: Revised version. J Vasc Surg 1997;26:517-538 y modificada por Paladino C, y col. Consenso de Patología Arterial. Comisión: Patología Isquémica. Actas Cardiovasculares 1998;9(2):100-115.

El M.E.S.S, creado en 1988 para predecir la viabilidad de un miembro traumatizado, ha sido cuestionado en su efectividad, y se recomienda un nuevo score más preciso (21,22). La evaluación de la isquemia distal se realizó mediante fluxometría Doppler y el índice tobillo-brazo (ITB) complementada con ED, ATC y AG (17,23,24). La angioresonancia, método diagnostico útil por no requerir medio de contraste iodado, a veces contraindicado en pacientes politraumatizados, no se utilizó nuestra experiencia (17-19, 23,24,27).

Los métodos de diagnóstico complementarios variaron según el estado hemodinámico del paciente.

En 27 casos (51,92%) con signos duros de lesión vascular se realizó ATC, confirmando el diagnóstico clínico. En 11 (21,15%) con signos blandos se usó ED seriado, como se sugiere en otras series (24-26). La arteriografía se llevó a cabo en 14 (26,92%), en 7 de ellos la misma se realizó intraoperatoriamente debido a inestabilidad hemodinámica.

Esta estrategia flexible, ajustada al estado del paciente y a los recursos disponibles, permitió una evaluación oportuna. Aunque la angiografía digital es el "gold standard" para el diagnostico de lesiones vasculares, en nuestro medio recurrimos frecuentemente a la ATC, que ofrece una evaluación rápida y segura de las lesiones arteriales, partes blandas, óseas y venosas, pero es limitada en casos con esquirlas de proyectiles por la interferencia metálica. En estas situaciones y sin un diagnostico preciso o duda, se utilizó estrictamente la arteriografía. En concordancia con Marín Peralta y col. reportaron una confirmación diagnóstica con ATC en el 90% de las lesiones poplíteas (28,29).

No tuvimos experiencia con el tratamiento endovascular de estas lesiones, una técnica ampliamente utilizada en la actualidad con resultados prometedores, pero en casos seleccionados. (5,17,19,24,30,31).

Al analizar el mecanismo de lesión, concordamos con la bibliografía en que varía según el tipo de trauma. Los penetrantes causan laceraciones o transfixiones, mientras que los cerrados provocan contusiones, lesiones íntimales o laceraciones por fragmentos óseos (8,13). Las laceraciones arteriales pueden causar hemorragias graves, desarrollando hematomas y pseudoaneurismas. Las transfixiones pueden generar trombosis o pseudoaneurismas, dependiendo del flujo. Los proyectiles de alta velocidad aumentan el daño a tejidos blandos y huesos, por cavitación.

La lesión de la vena poplítea presente en traumas penetrantes por arma de fuego y contusos de alta energía, se manifiestan por laceraciones, contusiones o trombosis. La ligadura de la vena se asocia al síndrome postrombótico y mayor riesgo de amputación, aunque en este estudio, como en el de Jarde O. et al. (32), no fue determinante para amputación. Las alternativas de reparación venosa incluyeron sutura lateral, anastomosis término-terminal, interposición venosa con safena contralateral o PTFE con soporte anillado (32,33). El seguimiento postoperatorio se realizó con ED confirmando permeabilidad o trombosis post reparación, lo cual no es infrecuente, y en estos casos se utilizó anticoagulación por al menos 3 meses.

En nuestra experiencia, el trauma penetrante fue el más frecuente, afectando a 41 pacientes (78,84%), por arma de fuego en 40(76,92%) y solo un caso de empalamiento (1,92%). El trauma contuso solo en 11 (21,15%), siendo más comunes por accidentes de motocicleta 7 (13,46%).

Una histórica revisión realizada por Fabian en 1982. reportó que el 75,75% de lesiones poplíteas eran por trauma penetrante, mientras Frykberg encontró que la causa en 56% también eran los traumatismos penetrantes. (16,34). Sin embargo, Harrell y Pourzand reportaron una mayor prevalencia de lesiones contusas, con un rango del 20% al 84% según diferentes centros de trauma. (35,36) Esto contrasta con nuestros hallazgos, donde los traumatismos penetrantes son predominantes. Esto sugiere que el aumento en la delincuencia urbana por armas de fuego, han incrementado la gravedad de las lesiones traumáticas, reflejando los cambios socioeconómicos y tecnológicos que afectan los tipos de trauma en nuestra institución.

Al analizar la estancia hospitalaria, se observó que los pacientes con trauma contuso tuvieron una duración promedio mayor (12,57±8,91 días) en comparación con los de trauma penetrante (9,72±9,18 días). Sin embargo, esta diferencia no fue estadísticamente significativa ($p>0,05$).

Autores como Asensio, Hafez y otros encontraron que entre el 30,7% y el 38% de las lesiones poplíteas combinaban lesiones arteriales y venosas simultáneamente, reportando una incidencia promedio del 34% (14,37-40). Nuestra serie, observó lesiones combinadas en 12 casos (23,07%).

Al analizar el segmento arterial lesionado, en 26 pacientes (50,0%) se presentaron en el segmento suprapatelar o P1; 20 (38,46%) segmento medio o P2; y 6 (11,53%) en el infrapatelar o P3. Los pseudoaneurismas ocurrieron solo en 3 casos (5,76%), cifra coincidente con Cooper quien reportó una incidencia del 5,5%. (19) (Tabla 3)

En cuanto a las lesiones por traumatismos cerrados, las luxaciones de rodilla pueden asociarse a lesiones vasculares y del nervio ciático poplíteo interno, además de comprometer gravemente los ligamentos. La inestabilidad de la rodilla puede dificultar la reparación vascular, especialmente con hiperextensión. En estos casos, la fijación externa con tutores es fundamental (41,42).

Harrell encontró en 38 luxaciones posteriores de rodilla, un 90% de lesiones vasculares, mientras que Patterson et al. Informaron 16 lesiones de arteria poplítea en 18 luxaciones de rodilla. (35,45) En nuestra serie de 5 luxaciones posteriores (9,61%), todas presentaron lesión vascular, con sección total de la arteria en tres casos y trombosis aguda en dos y sin amputaciones. Las tasas de amputación en estos casos de modalidad traumática, oscilan entre el 20% y el 50% según la literatura (35,38,40-42,45). (Figura 10)

La reducción y ferulización se realizó en todos los casos, y la ausencia de pulsos tras la reducción fue confirmada con estudios de imagen.

El uso de un "shunt" vascular transitorio en pacientes con grave compromiso hemodinámico es exitoso en el control de daños, al reducir el tiempo de isquemia previniendo la necrosis tisular y disfunción neuronal. Su permeabilidad se ha demostrado hasta por 36-48 horas, permitiendo su uso en posiciones arterial como venosa; facilitando la osteosíntesis ortopédica sin prolongar la isquemia. Además. También es útil

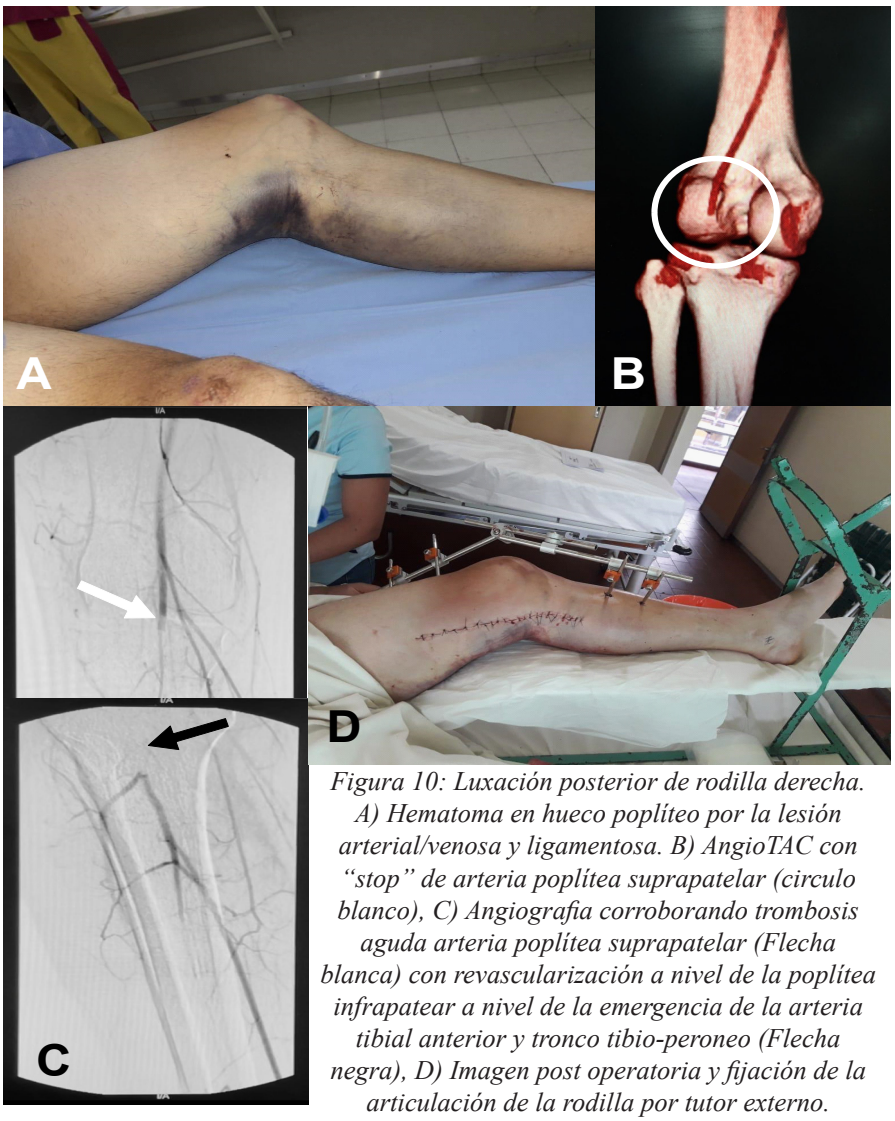

Figura 10: Luxación posterior de rodilla derecha. A) Hematoma en hueco poplíteo por la lesión arterial/venosa y ligamentosa. B) AngioTAC con "stop" de arteria poplítea suprapatelar (circulo blanco), C) Angiografia corroborando trombosis aguda arteria poplítea suprapatelar (Flecha blanca) con revascularización a nivel de la poplítea infrapatear a nivel de la emergencia de la arteria tibial anterior y tronco tibio-peroneo (Flecha negra), D) Imagen post operatoria y fijación de la articulación de la rodilla por tutor externo.

en lesiones bilaterales al evitar el retraso por extracción de vena autóloga. En ausencia de "shunt" comerciales, un catéter de 3-4 mm es una alternativa viable (8,43).

En nuestra serie, el "shunt" vascular temporario fue utilizado en un solo paciente (1,92%) con trauma contuso en la arteria poplítea (P2) y fractura expuesta de fémur distal, permitiendo la reperfusión mientras se fijaba la rodilla con tutor externo y se realizaba la extracción venosa autóloga para una interposición venosa (43,44). (Figura 11, página siguiente)

Al analizar las lesiones traumatológicas asociadas, las mismas ocurrieron en 29 pacientes (55,76%), sin diferencias significativas al relacionar el estado hemodinámico de los pacientes. La fractura de fémur fue la más común, con 10 casos de fractura expuesta (19,2%) y 4 de fractura cerrada (7,69%). Le siguieron las fracturas expuestas de tibia y peroné (9,61%) y las luxaciones posteriores de rodilla en 5 (9,61%) como las principales lesiones asociadas.

Los accesos quirúrgicos más comunes a la arteria poplítea (AP) son por vía medial (suprapatelar, media o infrapatelar) y vía posterior de D´Arnulf-Triquet (10,12,46-48). La vía medial es la más utilizada, especialmente en lesiones del tercio superior, permitiendo una exploración completa de la arteria poplítea y facilitando procedimientos ortopédicos. Sin embargo, el abordaje en la arteria poplítea media puede ser complicado, requiriendo a veces la sección de los tendones isquio tibiales y del gemelo interno, y siendo problemático en caso de lesión venosa concomitante.

En nuestra serie, el abordaje medial fue utilizado en 36 casos (69,23%), 29 de ellos (80,55%) en pacientes hemodinámicamente estables y 7 (19,44%) inestables. No coincidimos con algunos autores en que lo usan como único abordaje en traumas, ya que el abordaje posterior (D´Arnulf-Triquet) lo utilizamos en 16 casos (30,76%), reservándola para casos específicos de lesión en arteria poplítea media o P2, con estabilidad hemodinámica, diagnóstico preciso, y sin contraindicación para el decúbito ventral. (8,10,12,48).

El abordaje posterior ofrece algunas ventajas sobre el abordaje medial, aunque también desventajas. Este permite un acceso completo a la arteria poplítea, especialmente al segmento medio (P2), sin sacrificar estructuras tendinosas. Facilita una exploración detallada del nervio ciático, el sistema venoso y la trifurcación arterial tibial-peronea. Además, ofrece opciones para extracción de venas safenas externas o internas. Es ideal para lesiones penetrantes y cerradas sin afectación osteoarticular grave y debe realizarse en pacientes estables hemodinamicamente y sin lesiones concomitantes en cráneo, tórax o abdomen.

No encontramos diferencias estadísticamente significativas en tasas de amputación, días de internación o complicaciones en comparación con el abordaje medial.

Varias series identifican factores de riesgo perioperatorios para amputación, como lesiones graves en tejidos blandos, infecciones profundas e isquemia preoperatoria (6,8,12,37,48,49). En nuestra serie, observamos una tasa de amputación del 5,76% (n=3), con dos casos debidos a isquemia crítica durante la estancia hospitalaria con un miembro no viable y no recuperable (uno asociado a TVP) y otro realizada durante la cirugía primaria con sangrado activo incontrolable como maniobra de control de daño y destrucción grave de rodilla y pierna con múltiples

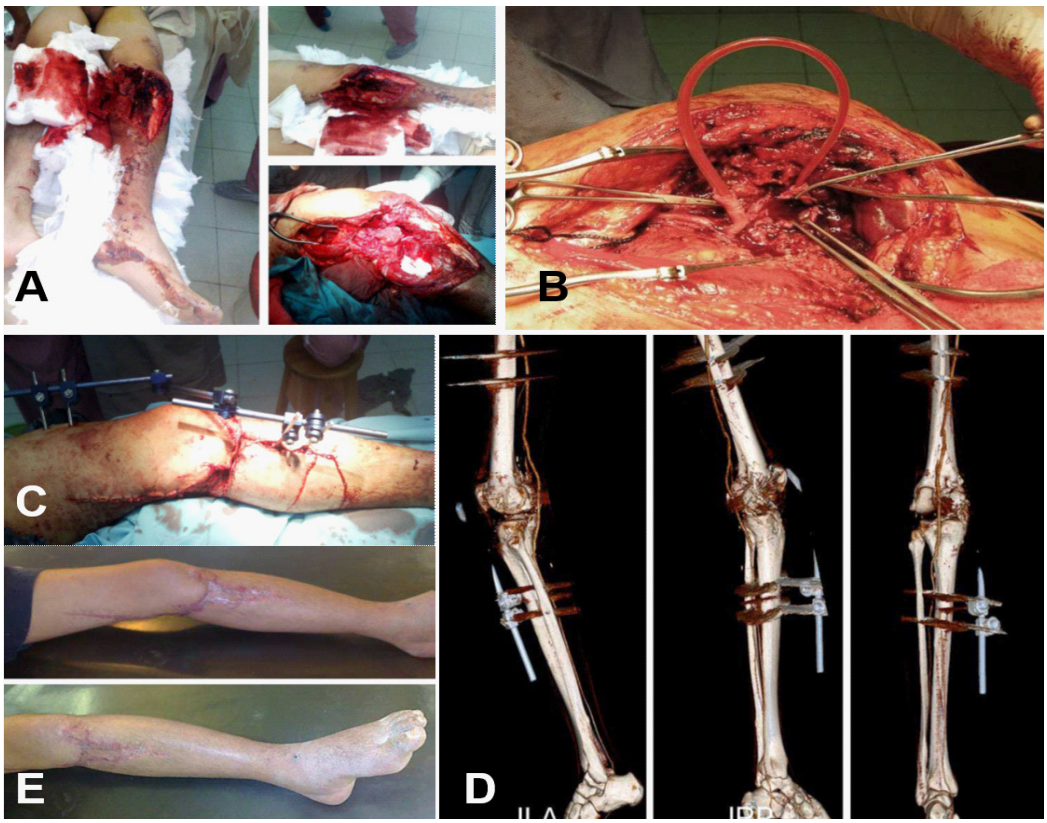

Figura 11: A) Fractura expuesta de fémur distal de Hoffa, grave lesión ligamentaria de rodilla y lesión de arteria poplítea media con sección total. B) Uso de "shunt" vascular temporario y by-pass con vena safena contralateral invertida entre art. poplítea y tronco tibio-peroneo. C) Fijación de la rodilla con tutor externo, D) Control postoperatorio con permeabilidad del puente venoso (angioTAC a los 30 días) y E) Imagen a los 3 meses del Postoperatorio

lesiones óseas tibiales y peroneas por aplastamiento. La lesión de la vena poplítea es un factor de riesgo adicional que compromete la viabilidad del miembro. Históricamente, la ligadura venosa, como se observó en la Guerra de Vietnam, se asoció con mayores tasas de amputación y complicaciones como síndrome compartimental, edema incapacitante y fallos en la reparación arterial. La literatura actual desaconseja su uso, salvo en situaciones que pongan en riesgo la vida o requieran una intervención compleja (50,51). En nuestra serie, coincidimos con estas recomendaciones, realizando reparaciones simples, o interposiciones venosas usando ligadura solo cuando lo anterior no es posible (n=1).

En este estudio, se demostró que la fractura expuesta de fémur está significativamente asociada con un mayor riesgo de amputación (OR:10.25; p=0,031), lo que coincide con la literatura, que reporta altas tasas de amputación en lesiones arteriales poplíteas combinadas con lesiones óseas, venosas y de tejido blando. Los avances en terapias del shock, uso de antibióticos, fijación ósea, reconstrucción de tejidos y transporte rápido han reducido estas tasas (52).

También se analizaron como factores independientes la fractura de tibia-peroné y la transfusión de más de 4 unidades de glóbulos rojos en pacientes con shock hemorrágico, observándose una tendencia a mayor riesgo de amputación, aunque sin alcanzar significancia estadística (p=0,151; p=0,196).

Subasi y otros autores sugieren que el trauma contuso tiene mayores tasas de amputación debido al mayor daño óseo y de tejidos blandos (50-52).

En nuestra serie, la tasa de salvataje de la extremidad fue del 94,23% (n=49), mientras que las 3 amputaciones ocurrieron en pacientes con heridas por arma de fuego.

En presencia de isquemias graves o con tiempos prolongados desde el trauma, o presencia de edema importante, hematomas significativos, o lesión venosa concomitante, la fasciotomía debe ser el primer paso terapéutico antes de la revascularización y osteosíntesis.

En nuestra serie, realizamos fasciotomías en 11 casos (21,15%), con una incisión externa longitudinal para liberar los cuatro compartimentos de la pierna. Ocasionalmente, se hizo una segunda incisión medial para controlar necrosis musculares en casos avanzados. El síndrome compartimental ocurrió en 5 pacientes (8,47%), en 3 con lesiones combinadas (arterial y venosa), y en 2 con lesión solo arterial. En 8 se realizó una fasciotomía preventiva en la primera cirugía, mientras que 3 requirieron fasciotomía en intervalos tras desarrollar síndrome compartimental por isquemia-reperfusión. Un paciente falleció por sepsis y fallo multiorgánico debido a un síndrome de reperfusión severo. Otras series informan tasas de fasciotomía de hasta 84,3% (12). (Figura 12)

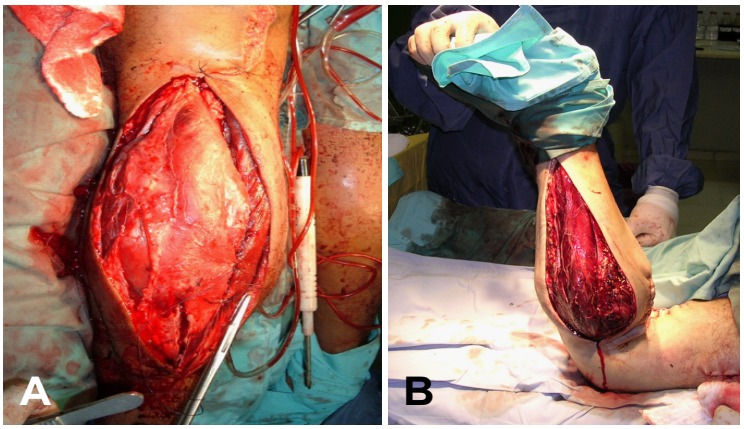

Figura 12 : Fasciotomias A) Fasciotomia en pantorrilla izquierda con liberación de compartimientos posteriores superficial y profundo en un abordaje posterior y B) Fasciotomia externa pierna derecha de cuatro compartimientos (antero-externo, lateral, posterior profundo y posterior superficial) en un abordaje posterior.

El momento óptimo para realizar fasciotomías genera aún controversias. Lim et al. Sugieren realizarla antes de la reparación arterial para mejorar la circulación colateral, mientras que Frykberg ER. recomienda la fasciotomía profiláctica temprana en la aparición del síndrome compartimental. (16, 53-55).
En casos de síndrome compartimental, la fasciotomía inmediata es esencial para evitar la pérdida de la extremidad.
Fainzilber y col. En una serie retrospectiva mostró una disminución seis veces mayor en las amputaciones cuando la fasciotomía se realizaba durante la reparación vascular inicial. (56)
Coincidimos con Cooper N y col. que los pacientes que requirieron fasciotomía tuvieron una estancia hospitalaria más prolongada. (19)

CONCLUSIONES

Los traumatismos de los vasos poplíteos son poco comunes y graves con elevadas tasas de morbimortalidad y de amputación. Nuestra serie, observó una disminución en su incidencia durante la pandemia de COVID-19, influenciada por la reducción del tránsito vehicular y la violencia urbana aunque antes y después de este periodo, se mantuvo constante, en un rango elevado de frecuencia de 25-35% entre las lesiones vasculares arteriales traumáticas.
Su diagnóstico y tratamiento son particularmente desafiantes debido a su naturaleza insidiosa y a las complicaciones asociadas. La detección temprana y el tratamiento inmediato son fundamentales para reducir el tiempo de isquemia y aumentar las posibilidades de éxito.
Factores como las lesiones ocultas y alteraciones del estado de conciencia dificultan la evaluación clínica, por lo que un alto índice de sospecha en traumatismos cercanos a la rodilla es esencial, para evitar retrasos en el manejo.
La estandarización de los criterios de revascularización y la categorización de la isquemia son fundamentales para optimizar el diagnóstico y tratamiento de las lesiones de la arteria poplítea. El uso de herramientas diagnósticas como la ATC, AG, y ED, ajustados al estado del paciente y los recursos disponibles; ha demostrado su eficacia en la evaluación precisa.
Aunque no hemos aplicado tratamiento endovascular en nuestra experiencia, este se presenta como una opción prometedora en casos seleccionados. La adaptación flexible de la estrategia clínica ha sido clave para mejorar los resultados.
El trauma penetrante por arma de fuego fueron los predominantes en el 76,92%, mientras que en los contusos predominaron lo producidos por accidentes de moto.
El 23,07% (n=12) de los casos presentaron lesiones combinadas de arteria y vena, la mayoría ocurrieron en el segmento suprapatelar (P1).
Las lesiones de la vena poplítea, comunes en traumas por arma de fuego y contusos de alta energía, presentaron laceraciones, contusiones y trombosis agudas. Aunque la ligadura de la vena poplítea se asocia con el síndrome postrombótico y mayor riesgo de amputación, en nuestra serie no fue un factor determinante.
Las luxaciones de rodilla, pueden causar graves lesiones en los vasos poplíteos, y el nervio ciático poplíteo interno, además de comprometer estructuras ligamentarias. Por lo que un alto índice de sospecha es necesario en este tipo de lesiones contusas. En nuestra serie, todas las luxaciones de rodilla se asociaron con lesiones vasculares, pero sin complicarse con amputaciones. Nuestro enfoque incluyó la reducción y estabilización de la rodilla con posterior evaluación vascular para guiar el tratamiento adecuado y evitar lesiones inadvertidas.
En otros estudios, las tasas de amputación en estos casos oscilaron entre el 20-40%.
El “shunt” vascular transitorio demostró ser exitoso en reducir el tiempo de isquemia preservando la integridad tisular, especialmente en casos de trauma bilateral. Si bien en nuestra casuística su uso fue muy limitado, solo un caso. Los resultados demuestran beneficios significativos, destacando su utilidad en el manejo de traumas complejos.
Los accesos a los vasos poplíteos se realizaron por la vía medial (suprapatelar, media e infrapatelar) y vía posterior. La vía medial facilita la exploración completa de los vasos poplíteos, y la realización de procedimientos ortopédicos concomitantes. Nosotros preferimos el abordaje medial al posterior, reservado éste para pacientes con diagnósticos precisos y con estabilidad hemodinámica. Este abordaje presenta ventajas, como un acceso integral a todo el paquete vasculo nervioso poplíteo, aunque presenta limitaciones en la realización de osteosíntesis y extracción de segmentos largos de vena safena interna. No hubo

diferencias significativas en tasas de amputación, estancia hospitalaria ni complicaciones entre ambos abordajes.

La lesión conjunta de arteria y vena incrementa el riesgo de amputación, especialmente si se recurre a la ligadura venosa. Nuestro enfoque ha sido realizar una reparación venosa simple siempre que sea posible, o interposición de un segmento venoso T-T, reservando la ligadura solo para casos específicos.

La fractura expuesta de fémur se destacó como un predictor significativo de amputación, lo que respalda la asociación entre lesiones arteriales poplíteas y lesiones óseas como factor de mayor riesgo de pérdida de la extremidad. Sin embargo, los avances en el tratamiento del shock, el uso de antibióticos y una mejor estabilización ósea han contribuido a reducir las tasas de amputación en estos casos.

La indicación de las fasciotomías sigue siendo un tema debatible. Mientras algunos recomiendan realizarlas antes de la reparación arterial para mejorar la circulación colateral, otros abogan por su aplicación inmediata en casos de síndrome compartimental. Generalmente este gesto quirúrgico se asocia con una estancia hospitalaria más prolongada.

El seguimiento de los pacientes en nuestra serie estuvo limitado al período de hospitalización y postoperatorio cercano (aproximadamente 30 días) debido a la inconsistencia en los registros posteriores al alta y la falta de seguimiento por parte de los pacientes, algo frecuente en poblaciones marginadas o con situación intelectual y socioeconómicas limitadas, impidiendo extender el análisis más allá del periodo de internación.

En nuestra casuística se observó una tasa de amputación del 5,76% (n=3), en concordancia con la literatura consultada.

En resumen, el manejo integral de las lesiones arteriales poplíteas requiere un enfoque multidisciplinario que abarque los aspectos quirúrgicos como los perioperatorios con el objetivo de mejorar los resultados a largo plazo.

Consideraciones Éticas / conflictos de intereses: Los autores refieren no tener conflictos de intereses y los datos se recolectaron de forma anónima y protegidos por el secreto estadístico.

BIBLIOGRAFÍA

1) *Carrel A. The Surgery of Blood Vessels. Johns Hopkins Hospital Bulletin. 1907;78:78.*
2) *Matos, Rudolph. Military Surgery of Vascular System. In: KM, W.W., ed. Surgery, Its Principles and Practice. W.B. Saunders; 1927.Vol. 7:773-879.*
3) *DeBakey ME, Simeone FA. Battle injuries of the arteries in World War II: an analysis of 2,471 cases. Ann Surg. 1946;123(4):534–579. doi: 10.1097/00000658-194604000-00001. PMID: 17858758; PMCID: PMC1803573.*
4) *Amore MA, Pina LN, Valdés GA, y col. Atlas Anatómico. Arteria Poplítea RACCV. 2013;11(1):6-7*
5) *Volpato M G, Metzeger PB, Folino MC, et al. Tratamento Endovascular dos Aneurismas de Arteria Poplítea. Rev Bras Cardiol Invasiva. 2014;22(4):375-381 doi:10.1590/0104-1843000000063.*
6) *Mullenix PS, Steele SR, Andersen CA, et al. Limb salvage and outcomes among patients with traumatic popliteal vascular injury: an analysis of the National Trauma Data Bank. J Vasc Surg. 2006;44(1):94-100. doi: 10.1016/j.jvs.2006.02.052. PMID: 16828431.*
7) *Kauvar DS, Sarfati MR, Kraiss LW. National trauma databank analysis of mortality and limb loss in isolated lower extremity vascular trauma. J Vasc Surg. 2011;53(6):1598-603.*
doi: 10.1016/j.jvs.2011.01.056. Epub 2011 Apr 22. PMID: 21514772.
8) *Caminos BP. Relato Oficial: Traumatismos Vasculares. XXIº Congreso de Cirugía de Córdoba, IVº Simposio de Cirugía Cardíaca y Vascular, IIIº Simposio de Cirugía de Colon y Recto, IIIº Simposio de Cirugía del Centro Oeste del País y VIIº Simposio de Residentes de Cirugía del Centro Regional. Sociedad de Cirugía de Córdoba, Sociedad de Cirugía Cardíaca y Vascular de Córdoba, abordó oficialmente el tema de los traumas vasculares. Córdoba, 1988. 26-28 agosto. Pag.134-156*
9) *Berástegui J, Espinosa M, Berástegui L, y col. Traumatismo de arteria poplítea y luxación de rodilla: asociación peligrosa. Presentación de un caso y revisión de la literatura. Vascularium: Rev Latinoam Cir Vascular Angiol. 2022;7(3):52.*
10) *Soteras GJ, Cuevas A, Bella J, y col. Trauma vascular. Nuestra experiencia en los últimos 10 años. Rev Argent Cir Cardiovasc. RACCV 2011;9(1)28-40.*
11) *Boxón E, Cabrera Polanía C. Traumatismos de la arteria poplítea. 1971.*
12) *Lang NW, Joestl JB, Platzer P. Characteristics and clinical outcome in patients after popliteal artery injury. J Vasc Surg. 2015;61(6):1495-1500. doi:10.1016/j.jvs.2015.01.045*
13) *Chevalier JM, Beck F, Duchemin JF, Streichenberger T. Traumatismes de l'artere Poplitée. In: Kieffer E, ed. Traumatismes arteriels l. Actualites de Chirurgie Vasculaire. 1995:209-223.*
14) *Hafez HM, Woolgar J, Robbs JV. Lower extremity arterial injury: results of 550 cases and review of risk factors associated with limb loss. J Vasc Surg. 2001;33(6):1212-1219.*
doi: 10.1067/mva.2001.113982. PMID: 11389420.
15) *Huynh TT, Pham M, Griffin LW, et al.. Management of distal femoral and popliteal arterial injuries: An update. Am J Surg. 2006;192(6):773-778. doi:10.1016/j.amjsurg.2006.08.043*
16) *Frykberg ER. Popliteal vascular injuries. Surg Clin North Am. 2002;82(1):67-89. doi:10.1016/S0039-6109(03)00141-5*
17) *Kauvar DS, Kraiss LW. Vascular Trauma. Extremity. In: Sidawy AN, Parler BA, editors. Rutherford's Vascular Surgery and Endovascular Therapy. 9th ed. Philadelphia: Elsevier; 2019. p. 7801-33.*
18) *Teissier V, Tresson P, Gaudric J, et al. Importance of early diagnosis and care in knee dislocation associated*

with vascular injuries. Ann Vasc Surg. 2019;61:238-45. doi:10.1016/j.avsg.2019.04.016. Epub 2019 Jul 22.
19) Cooper N, Roshdy M, Sciarreta JD, et al. Multidisciplinary team approach in the management of popliteal artery injury. J Multidiscip Healthc. 2018;11:399-403. doi: 10.2147/JMDH.S151498.
20) Rutherford RB, Baker JD, Ernst C et al. Recommended standards for reports dealing with lower extremity ischemia: Revised version. J Vasc Surg 1997;26:517-538. doi: 10.1016/s0741-5214(97)70045-4 PMID: 9308598
21) O´Banion L A, Dirks R, Farooqui E, et al. Popliteal scoring assessment for vascular extremity injuries in trauma study. J Vasc Surg 2021;74(3):804-815
http://doi.org/10.1016/j.jvs.2021.02.015
22) Gratl A, Kluckner M, Gruber L et al. The Mangled Extremity Severity Score (MESS) does not predict amputation in popliteal artery injury. European Journal of Trauma and Emergency Surgery (2023) 49:2363–2371. doi: 10.1007/s00068-022-02179-4
23) Liu YW, Li YH, Yu T, et al. Popliteal artery transection associated with a minimally displaced tibial plateau fracture: a case report and review of the literature. BMC Musculoskelet Disord. 2020 Jan30;21(1):59. doi: 10.1186/s12891-020-3089-8.
24) Sackford SR, Sise MJ. Peripheral vascular injury. In: Moore EE, Feliciano DV, Mattox KL, editors. Trauma. 8th ed. McGraw-Hill; 2017. p. 837-55
25) Gelbard RB, Edwards J, Reisman WM, et al. Surgeon-Performed Duplex Ultrasound Facilitates Diagnosis and Management of Blunt Popliteal Artery Injury. Am Surg. 2015;81(7):E271-3.
26) Makaloski V, Stellmes A, Wyss D, et al. Posterior Approach for Revascularization in Blunt Popliteal Vessel Injury. Ann Vasc Surg. 2018;48:89-96. doi: 10.1016/j.avsg.2017.10.019. Epub 2017 Dec 5.
27) Rehman ZU. Outcomes of Popliteal Artery Injuries Repair: Autologous Vein versus Prosthetic Interposition Grafts. Ann Vasc Surg. 2020;69:141-145. doi: 10.1016/j.avsg.2020.05.069. Epub 2020 Jun 4.
28) Marín Peralta JO, Gutiérrez Véliz D, Marín Heise CE, y col. Lesiones traumáticas de arteria poplítea: La cirugía abierta continúa siendo el gold standard. Rev Argent Cir Cardiovasc. 2021;19(3):71-77.
29) Soulez G, Therasse E, Giroux MF et al. Management of peripheral arterial disease: Role of computed tomography angiographyand magnetic resonance angiography. Presse Med. 2011; 40(9): e437–e452 doi:10.1016/j.lpm.2010.10.037
30) Ramdass MJ, Muddeen A, Harnarayan P, et al. Risk factors associated with amputation in civilian popliteal artery trauma. Injury. 2018;49(6):1188-1192. doi: 10.1016/j.injury.2018.04.028. Epub 2018 Apr 24.
31) Jiang Ch, Chen Z, Zhao Y,et al. Four-year outcomes following endovascular repair in patients with traumatic isolated popliteal artery injuries. J Vasc Surg 2021;73(6):2064-2070. doi: 10.1016/j.jvs.2020.12.050
32) Jardé O, Abet D, Pietri J. Traumatismes osseux et vasculaires du creux poplité. A propos de 21 observations. Phlébologie. 1985;38(2):347-352.
33) Ekim H, Basel H, Odabasi D. Management of traumatic popliteal vein injuries. Injury Int J Care Injured 2012;43:1482-1485. doi: 10.1016/j.injury.2011.01.016. PMID: 21310407.
34) Fabian TC, Turkleson ML, Connelly TL, Stone HH. Injury to the popliteal artery. Am J Surg. 1982;143(2):225-8. doi: 10.1016/0002-9610(82)90074-5. PMID: 7058993.
35) Harrell DJ, Spain DA, Bergamini TM, et al. Blunt popliteal artery trauma: a challenging injury. Am Surg. 1997;63(3):228-31; discussion 231-2. PMID: 9036889.
36) Pourzand A, Fakhri BA, Azhough R, et al. Management of high-risk popliteal vascular blunt trauma: clinical experience with 62 cases. Vasc Health Risk Manag. 2010;9;6:613-8 doi: 10.2147/vhrm.s11733.
37) Asensio JA, Dabestani PJ, Miljkovic SS, et al. Popliteal artery injuries. Less ischemic times leads to improved outcomes. Injury. 2020 Nov;51(11):2524-2531. doi:10.1016/j.injury.2020.07.046. PMID: 32732120
38) Rozycki GS, Tremblay LN, Feliciano DV, et al. Blunt vascular trauma in the extremity: diagnosis, management, and outcome. J Trauma. 2003;55(5):814-24. doi: 10.1097/01.TA.0000087807.44105.AE. PMID: 14608150.
39) Franz RW, Shah KJ, Halaharvi D, et al. A 5-year review of management of lower extremity arterial injuries at an urban level I trauma center. J Vasc Surg. 2011;53(6):1604-10. doi: 10.1016/j.jvs.2011.01.052. Epub 2011 Apr 8. PMID: 21477966.
40) Jaggers RC, Feliciano DV, Mattox KL, et al. Injury to popliteal vessels. Arch Surg. 1982;117(5):657-61. doi: 10.1001/archsurg.1982.01380290103018. PMID: 7073486.
41) Dennis JW, Jagger C, Butcher JL, et al. Reassessing the role of arteriograms in the management of posterior knee dislocations. J Trauma. 1993;35(5):692-5; discussion 695-7. doi: 10.1097/00005373-199311000-00007. PMID: 8230331.
42) Shields L, Mital M, Cave EF. Complete dislocation of the knee: experience at the Massachusetts General Hospital. J Trauma. 1969;9(3):192-215. PMID: 5766836.
43) Fuentes J; Llaryora R; Reynoso A. Uso del Shunt Vascular Temporario en Lesión Vascular Poplítea por Traumatismo Grave de Rodilla con Isquemia Completa Asociada a Fractura Expuesta de Hoffa y IIIC de Gustilo. Rev HUcba 2015; 4(4):12-15
44) Fuentes J, Llaryora R. El "Control del Daño" En Trauma Cardiovascular. Rev HUcba 2015; 4(4): 36-40
45) Patterson BM, Agel J, Swiontkowski MF, et al. LEAP Study Group. Knee dislocations with vascular injury: outcomes in the Lower Extremity Assessment Project (LEAP) Study. J Trauma. 2007;63(4):855-858. doi: 10.1097/TA.0b013e31806915a7. PMID: 18090017.
46) McCaugan Jr JJ. Surgical exposure of the distal popliteal artery. Surgery. 1958;44(3):536-9. PMID: 13647193.
47) Peck JJ, Eastman AB, Bergan JJ, et al. Popliteal vascular trauma. A community experience. Arch Surg. 1990;125(10):1339-43; discussion 1343-1344.

doi:10.1001/archsurg.1990.01410220123017. PMID: 2222173.

48) Sciarretta JD, Perez-Alonso AJ, Ebler DJ, et al. Popliteal vessel injuries: complex anatomy, difficult problems and surgical challenges. Eur J Trauma Emerg Surg. 2012;38(4):373-91. doi: 10.1007/s00068-012-0217-7. Epub 2012 Aug 29. PMID: 26816119.

49) Sciarretta JD, Macedo FIB, Otero CA, et al. Management of traumatic popliteal vascular injuries in a level I trauma center: A 6-year experience. Int J Surg. 2015;18:136-41. doi: 10.1016/j.ijsu.2015.04.056. Epub 2015 Apr 26. PMID: 25924816.

50) Yahya MM, Mwipatayi BP, Abbas M, Rao S, Sieunarine K. Popliteal artery injury: Royal Perth experience and literature review. ANZ J Surg. 2005;75(10):882-6. doi:10.1111/j.1445-2197.2005.03550.x. PMID: 16176232.

51) Gascón Hove M, Falta EM, Bojescul JA, y col. Manejo de lesión traumática de arteria femoral con injerto autólogo de vena safena en zona de operaciones. Sanid Mil. 2015;71(1):[página inicial]-[página final]. doi:10.4321/S1887-85712015000100006.

52) Subasi M, Cakir O, Kesemenli C, et al. Popliteal artery injuries associated with fractures and dislocations about the knee. Acta Orthop Belg. 2001;67(3):259-66. PMID: 11486689.

53) Gupta R, Quinn P, Rao S, Sleunarine K. Popliteal artery trauma. A critical appraisal of an uncommon injury. Injury. 2001;32(5):357-61.
doi: 10.1016/s0020-1383(01)00007-9. PMID: 11382419.

54) Downs AR, MacDonald P. Popliteal artery injuries: civilian experience with sixty-three patients during a twenty-four year period (1960 through 1984). J Vasc Surg. 1986;4(1):55-62. doi:10.1067/mva.1986.avs0040055. PMID: 3723690.

55) Lim LT, Michuda MS, Flanigan DP, et al. Popliteal artery trauma. 31 consecutive cases without amputation. Arch Surg. 1980;115(11):1307-13. doi: 10.1001/archsurg.1980.01380110045007. PMID: 7436723.

56) Fainzilber G, Roy-Shapira A, Wall MJ Jr, Mattox KL. Predictors of amputation for popliteal artery injuries. Am J Surg. 1995;170(6):568-70; discussion 570-1. doi:10.1016/s0002-9610(99)80017-8. PMID: 7492002.

ANÁLISIS DE LA MORTALIDAD ANUAL INTRAHOSPITALARIA POR ENFERMEDAD TRAUMA.

ANALYSIS OF ANNUAL IN-HOSPITAL MORTALITY DUE TO TRAUMA DISEASE

Autores: Morales L[1], Brito J[2]

RESUMEN

Introducción: La enfermedad trauma es el daño intencional o no al organismo por la exposición a energía que sobrepase su tolerancia, o la ausencia de elementos esenciales para la vida. Constituye una de las primeras causas de muerte en <45 años, siendo el análisis de mortalidad una herramienta para evaluar la eficacia de atención. Nuestro objetivo es describir la mortalidad en nuestra institución durante el año 2023 y compararla con estadísticas previas.

Material y métodos: Estudio observacional, retrospectivo, descriptivo realizado en el Hospital Municipal de Urgencias (Córdoba, Argentina), del 1 de enero al 31 de diciembre de 2023. Incluyó mayores de 15 años, que ingresaron por enfermedad trauma con signos de vida, falleciendo en el Shock Room.

Resultados: En 2023 ingresaron 573 pacientes, 28 fallecieron, estableciendo una mortalidad de 4,89%. El 85.71% (n=24) era masculino, con una edad media de 36,46 años. Fueron más frecuente las colisiones vehiculares (60,71%), con mayor mortalidad durante la primera hora de internación o luego de las 24 horas (32,14%). El 85,71% presentó un ISS >16, siendo la región más afectada el cráneo (42,86%). Entre el 30%–40% de los pacientes tenían un grado de hemorragia III-IV.

Discusión: La población analizada se equipará a la bibliografía en cuanto a sexo, edad y mecanismo lesional predominante. Se observa una distribución de mortalidad bimodal, con un leve aumento de la misma, no significativo, respecto al análisis de mortalidad previo realizado en la misma institución.

Conclusión: La enfermedad trauma tiene una alta incidencia, siendo sensible a la implementación de políticas de salud pública y al desarrollo de protocolos de acción basados en los análisis de mortalidad, ya que estos ayudan a evaluar la eficacia de los sistemas de salud.

Palabras clave: Mortalidad, Enfermedad Trauma.

1 Residente de Medicina de Emergencias. Dpto. Clínica Médica.
2 Medico Emergentólogo de Staff. Dpto. Clínica Médica. Shock Room.
Hospital Municipal de Urgencias. Córdoba. Argentina
Catamarca 441. C.P.5000 – Argentina.
Te: (0351-4276200)
***e-mail**: moraleslutxi@hotmail.com*

ABSTRACT

Introduction: Trauma disease is the intentional or unintentional damage to the organism due to exposure to energy that exceeds its tolerance, or the absence of essential elements for life. It constitutes one of the leading causes of death in people <45 years of age, with mortality analysis being a tool to evaluate the effectiveness of care. Our objective is to describe mortality in our institution during the year 2023 and compare it with previous statistics.

Material and methods: Observational, retrospective, descriptive study carried out at the Hospital Municipal de Urgencias (Córdoba, Argentina), from January 1 to December 31, 2023. It included people over 15 years of age, who were admitted for trauma disease with signs of life, dying in the Shock Room.

Results: In 2023, 573 patients were admitted, 28 died, establishing a mortality of 4.89%. 85.71% (n=24) were male, with an average age of 36.46 years. Vehicular collisions were more frequent (60.71%), with higher mortality during the first hour of hospitalization or after 24 hours (32.14%). 85.71% had an ISS >16, with the head being the most affected region (42.86%). Between 30 – 40% of patients had a grade III-IV hemorrhage.

Discussion: The population analyzed is comparable to the literature in terms of sex, age and predominant injury mechanism. A bimodal mortality distribution is observed, with a slight, non-significant increase in mortality compared to the previous mortality analysis carried out at the same institution.

Conclusion: Trauma disease has a high incidence, being sensitive to the implementation of public health policies and the development of action protocols based on mortality analyses, since these help to evaluate the effectiveness of health systems.

Keywords: Mortality, Trauma disease.

INTRODUCCIÓN

La enfermedad trauma (ET) se define como el daño intencional o no intencional causado al organismo por una brusca exposición a fuentes o concentraciones de energía mecánica, química, térmica, eléctrica o radiante que sobrepasan su margen de tolerancia, o a la ausencia de elementos esenciales para la vida como el calor y el oxígeno. En la misma se pueden reconocer: una etiología, un signo o síntoma para cada tipo de traumatismo y una alteración anató-

mica constante (edema, contusión, hemorragia y laceración).(1)
Existen numerosas escalas para valorar la gravedad e inferir pronóstico y sobrevida de los pacientes, como el Trauma Revised Score (TRS)(2) que calcula la probabilidad de supervivencia del paciente mediante la presión arterial sistólica (PAS), la frecuencia respiratoria (FR) y la escala de coma de Glasgow (GCS). Cada variable puntúa del 0 al 4 según la cuantía de la alteración, siendo más grave a menor puntaje.
Por otro lado, la Escala de Gravedad de Lesiones (abreviada como ISS del inglés Injury Severity Score) (3), es una escala anatómica validada y comúnmente utilizada internacionalmente. La misma unifica los puntajes dados según la Escala Abreviada de Lesiones (Abbreviated Injury Scale – AIS) en cada región corporal, tomando la suma de los cuadrados de los valores obtenido en las tres peores regiones. De esta forma, a puntajes más altos mayor será la gravedad del cuadro. Esta escala nos permitiría definir el término politrauma (o trauma mayor) según Berlín (4), como dos o más lesiones en distintas regiones con un AIS ≥ 3 asociado a alguna de las siguientes características:

- Hipotensión: PAS ≤90 mmHg
- Coma: GCS ≤8
- Acidosis: EB ≤-6
- Coagulopatía: KPPT ≥40 seg o RIN ≥1,4
- Edad: ≥70 años

El uso del término politrauma cobra importancia al advertir sobre la gravedad del cuadro, con un mayor riesgo de mortalidad que, según Trunkey (5), se produce con una distribución trimodal. De este modo, se presenta un primer pico, las “muertes inmediatas” producidas en los primeros minutos, principalmente por lesiones a nivel de cerebro, tronco encefálico, médula espinal, el corazón y grandes vasos. Estos pacientes suelen fallecer en el ámbito prehospitalario, ya que son mínimas las posibilidades de sobrevida, incluso en las condiciones más favorables. El segundo pico se caracteriza por las “muertes tempranas” (dentro de las primeras horas), producidas por hemorragia masiva a nivel de cráneo, tórax o abdomen; o por múltiples lesiones, de menor cuantía, pero que llevan a una gran pérdida sanguínea. La mayoría de estas lesiones son tratables, pero es crítico el tiempo que transcurre entre producida la lesión y su tratamiento definitivo. Por último, el tercer pico es generado por las “muertes tardías” (dentro de las primeras semanas), producido en un 80% por infecciones o falla multiorgánica. En este punto, pierde importancia el tiempo transcurrido y cobra mayor significancia la calidad de la atención médica.
La ET es una importante problemática de salud pública, incluso a nivel mundial. La Organización Mundial de la Salud (OMS) estima que en el año 2019 murieron 4,4 millones de personas en todo el mundo por lesiones tanto de causa no intencional como por violencia, constituyendo un 8% de todas las muertes. Asimismo, establece que las tres primeras causas de muerte entre los 5 y 29 años están relacionadas con la ET, principalmente por colisiones vehiculares, homicidios y suicidios (6). Referido a colisiones vehiculares, se estima que fallecen 1,19 millones de personas cada año, que equivale a una persona cada dos minutos y más de 3200 defunciones al día. De igual forma, la Organización Panamericana de la Salud (OPS) establece en su portal de datos sobre mortalidad que las muertes relacionadas a ET (violencia interpersonal, lesiones en la carretera y lesiones autoinflingidas) se encuentra en el 12º lugar si consideramos todas las edades, sin embargo, asciende al primer lugar entre los 5 y 44 años. (8)
Nuestro país no se encuentra ajeno a esta problemática de nivel mundial. En Argentina, según datos preliminares, durante el año 2022 ocurrieron 3.415 siniestros fatales que dejaron como resultado 3828 víctimas fatales. Estos números son más elevados respecto al periodo 2020-2021, en consonancia con el paulatino aumento de la circulación post pandemia, aunque continúa por debajo de 2019. Se observa que 17 de las 24 jurisdicciones del país presentan una tasa de mortalidad vial mayor o igual a 10, siendo la más alta la de Santiago del Estero con una tasa de mortalidad vial de 22 personas cada 100 mil habitantes. La más baja corresponde a Tierra del Fuego y CABA con una tasa de mortalidad de 3 personas cada 100 mil habitantes. Mientras que nuestra provincia, Córdoba, presenta una tasa de mortalidad de 9 personas cada 100 mil habitantes. Estas cifras colocan a las lesiones de tránsito como la primera causa de muerte entre jóvenes de 15 a 34 años, según datos provistos por la Dirección de Estadísticas e Información en Salud (DEIS) del Ministerio de Salud de la Nación. (9)
Se teoriza que casi el 40% de las muertes por ET podrían ser evitadas mediante el desarrollo de programas de prevención, lo que implica una arista de la problemática a tener en cuenta. Por lo tanto, es de vital importancia tomar conductas de prevención y que permitan mejorar la calidad de atención de los sistemas de salud para disminuir el impacto de esta patología. El análisis de la mortalidad permite saber cómo afectan las enfermedades y los traumatismos a la población, por lo que es uno de los indicadores más importantes para evaluar la eficacia de los sistemas de salud. Así también, las estadísticas sobre las causas de muerte ayudan a las autoridades sanitarias a orientar las actividades futuras en materia de salud pública.
Es por ello que, en el Departamento de Emergencias del Hospital Municipal de Urgencias, siendo el centro de trauma de referencia de la ciudad de Córdoba, se realiza desde hace años análisis de la mortalidad por ET con el fin de implementar estrategias y protocolos personalizados para mejorar la calidad de atención.

OBJETIVOS

1. Determinar la mortalidad por enfermedad trau-

ma en el Departamento de Emergencias del Hospital Municipal de Urgencias, en el período comprendido entre el 01 de enero de 2023 al 31 de diciembre de 2023.
2. Describir las características epidemiológicas y el tiempo de sobrevida de los pacientes que fallecen por enfermedad trauma en el Departamento de Emergencias
3. Comparar la estadística de mortalidad por enfermedad trauma durante el año 2023 con estadísticas obtenidas desde el 2014 al 2022 en estudios previos.

MATERIALES Y MÉTODOS

Estudio observacional, retrospectivo, descriptivo realizado en el Hospital Municipal de Urgencias de la ciudad de Córdoba, de la provincia de Córdoba, Argentina, desde el 1 de enero de 2023 al 31 de diciembre de 2023.

Criterios de inclusión: se incluyeron a todos aquellos pacientes mayores de 15 años, que ingresaron a la unidad de *Shock Room* del Hospital Municipal de Urgencias por enfermedad trauma y que tuviera algún signo de vida a su ingreso, sufriendo su desenlace fatal dentro del *Shock Room*. Se define como signo de vida a: presión arterial detectable, esfuerzo respiratorio, esfuerzo motor, actividad eléctrica cardíaca, reactividad pupilar, pulso carotídeo.

Criterios de exclusión: se excluyeron los menores de quince años, que ingresaron por otros motivos de consulta diferente a enfermedad trauma y aquellos que ingresaron a la institución sin signos de vida o que hayan fallecido en otro sector de la institución diferente al *Shock Room*.

Se identificó a todos los pacientes que ingresaron durante el año 2023 mediante el libro de registro de mesa de entrada y del *Shock Room*, y estadísticas brindadas por servicio de Auditoría Médica de la institución. Además, se registró los óbitos a partir del libro de defunciones de mesa de entrada. Se seleccionó aquellos pacientes cuyo motivo de ingreso fue por enfermedad trauma y que hubieran fallecido dentro del *Shock Room*. Se recolectó la información a analizar a partir de las historias clínicas de cada paciente, recopilándose en una plantilla de Microsoft Excel®. Las variables analizadas fueron: sexo, edad, mecanismo lesional, escalas de gravedad (TRS, ISS), regiones corporales lesionadas, tiempo que transcurre desde el ingreso hasta el óbito.

El análisis estadístico de las variables se expresa en frecuencias absolutas y porcentajes. Los datos fueron registrados y analizados mediante el software Microsoft Excel®.

RESULTADOS

Durante el año 2023 se registraron 27581 ingresos de pacientes, de esta totalidad existieron 84 óbitos, generando una mortalidad por todas las causas de 0,30% en este año. Al clasificarlas según las causas, el 71,43% (n=60) de las muertes fueron por enfermedad trauma, mientras que el 28,57% (n=24) se debieron a otras patologías diferentes.

Del total de pacientes que ingresaron a nuestra institución durante este período, el 2.08% (n=573) lo hizo al sector de *Shock Room*, de los cuales 28 pacientes ingresaron a causa de ET presentando algún signo de vida y fallecieron en este sector, estableciendo una mortalidad de 4,89%.

Tabla 1. Comparación de los estudios realizados en el Hospital Municipal de Urgencias desde el 2014 al 2023.

AÑO	2014	2015	2016	2017	2018	2019	2020	2021	2022	2023
TOTAL INGRESOS	34392	33158	28723	28770	27587	26288	22001	26686	33331	27581
INGRESOS TRAUMA	23131	19384	16718	16355	15680	13126	10190	-	12368	-
INGRESO A SHOCK ROOM	752	735	825	771	778	777	668	716	661	573
ÓBITO EN SHOCK ROOM POR ET	47	39	36	30	24	23	25	22	18	28
SEXO	MASC 75,7%	MASC 82,5%	MASC 72,6%	MASC 74,6%	MASC 74,2%	MASC 91,3%	MASC 76%	MASC 86,36%	MASC 83,4%	MASC 85,71%
EDAD PROMEDIO	41,28	40	45,34	42,80	46,60	37,20	36,44	35,5	35,5	36,46
ÓBITO POR TRAUMA NO INTENCIONAL	61,70%	64,10%	61,10%	50%	69,60%	65%	44%	50%	55,50%	75%
ÓBITO VIOLENCIA	38,30%	35,90%	38,90%	50%	30,40%	35%	56%	45,41%	44,30%	25%
- HOMICIDIO	11	5	7	9	4	5	10	6	8	7
- SUICIDIO	7	9	7	6	3	2	4	4	0	0
ISS PROMEDIO	33,04	33	32,75	31,16	31,04	32,9	33,12	-	25,38	20
IS	III	II	III	III	IV	IV	No se informa			II
EB	IV	IV	IV	IV	IV	IV				IV
%MORTALIDAD ET	6,24%	5,27%	4,35%	3,88%	3,07%	2,90%	3,74%	3,07%	2,72%	4,89%

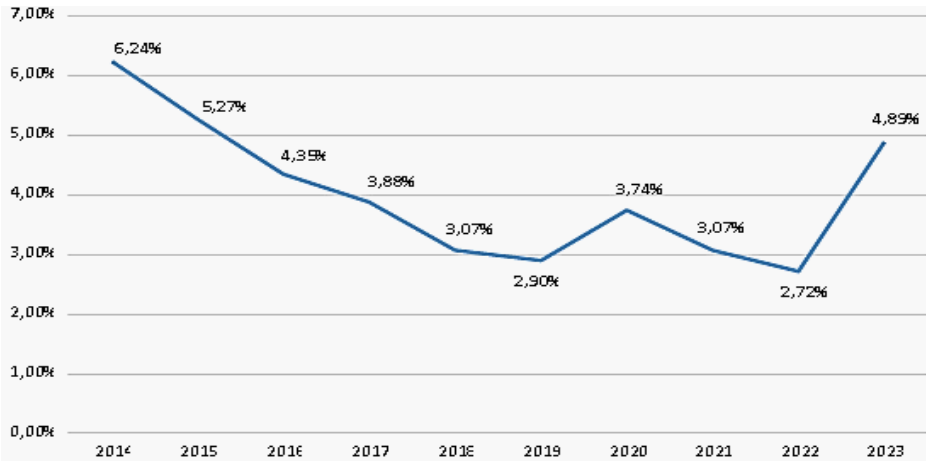

Figura 1: Mortalidad por enfermedad trauma en el Hospital Municipal de Urgencias por año.

De los pacientes fallecidos dentro del Departamento de Emergencias por ET, el 85,71% (n=24) eran de sexo masculino, mientras que el restante 14,29% (n=4) eran de sexo femenino. En cuanto a la edad, la media fue 36.46 años con una moda de 30 años, siendo la edad máxima 88 años y la mínima 15 años.
Con respecto al mecanismo lesional que ocasionó la enfermedad trauma y posteriormente el desenlace fatal, observamos que el 60,71% (n=17) fue debido a colisiones vehiculares, de estos podemos detallar que las colisiones se debieron el 58,82% (n=10) por moto, el 14,29% (n=4) por auto, el 11,76% (n=2) como peatón y el 5,88% (n=1) por camión. Además de las colisiones vehiculares, se presentó en un 25% (n=7) episodios de violencia interpersonal, mediante herida de arma de fuego en un 71,43% (n=5) y herida de arma blanca 28,57% (n=2). Los óbitos secundarios a caídas de altura se corresponden al 10,71% (n=3), mientras que el restante 3,57% se debió a un único paciente que ingresa por la explosión de una garrafa de gas.
En relación a las escalas utilizadas para valorar sobrevida y mortalidad, la mayoría de los pacientes presentaron un TRS de 4,09 (53,57% n=15) que equivale a una probabilidad de supervivencia del 60,5%. Por otro lado, el ISS fue mayor a 16 en el 85,71% (n=24) de los casos, con un promedio de ISS de 20, siendo la región más afectada el cráneo en un 42,86% (n=12). Cabe aclarar que el 60,71% (n=17) contaban con lesiones asociadas en más de dos regiones. La mayoría de los pacientes que fallecieron presentando un ISS menor a 16 se corresponden a aquellos que solo tenían traumatismo craneoencefálico grave, por lo tanto, estos pacientes no se incluyen en la clasificación de politraumatismo según Berlín.
En cuanto al tiempo de permanencia de los pacientes en el Shock Room hasta su deceso se determinó que el 32,14% (n=9) fallecían durante la primera hora o posterior a las 24 horas, en tercer lugar, el 17,86% (n=5) falleció entre las 12 y 24 horas, posteriormente el 10,71% (n=3) lo hacía entre las 4 y 12 horas, y por último el 7,14% (n=2) falleció entre la primera hora y las 4 horas. Se resume que el 67,85% falleció dentro de las primeras 24 horas de internación.
Por último, nos parece interesante resaltar que de los pacientes fallecidos el 42,86% (n=12) participó del proceso de donación de órganos y tejidos, ya sea solamente córneas (16,66% n=2) u órganos (83,33% n=10).

DISCUSIÓN

La ET es la principal causa de muerte en personas menores de 45 años, siendo principalmente de sexo masculino. El mecanismo lesional más frecuente son las colisiones vehiculares, destacándose los impactos mediante motocicletas. Tanto la bibliografía mundial (6-9) como los análisis estadísticos en nuestra institución (actuales y previos) coinciden en estos aspectos.
Es interesante destacar que los episodios de violencia interpersonal presentan una disminución en cuanto a mortalidad, a pesar de existir un aumento de los casos en nuestra población en los últimos años.
En cuanto a la distribución trimodal explicada por Trunkey en 1983 (5), observamos un cambio que se acompaña por la bibliografía actual. Dentro de nuestro análisis estadístico existe un patrón bimodal, con un primer pico dentro de los primeros 60 minutos y un segundo pico luego de las 24 horas posteriores al evento trauma. De la misma forma, Demetriades en el año 2005 (10) y Gunst en 2010 (11), establecen un patrón bimodal basándose en que la implementación de un sistema de trauma con centros especializados mejora la sobrevida de los pacientes con ET. A su vez, Demetriades establece que la distribución temporal de mortalidad depende del mecanismo lesional y la región corporal afectada, mencionando particularmente al traumatismo craneoencefálico severo que carece de los tres picos clásicos de la distribución trimodal (10).
Trunkey además establece que más de la mitad de las muertes por ET se clasifican como “muertes inmediatas” (5). En cuanto a nuestras estadísticas, las muertes inmediatas y tardías se igualaron en porcentajes, correspondiendo un tercio de las muertes a cada período.
Analizando las regiones corporales principalmente afectadas, de igual manera que estudios similares, en primer lugar, se encuentran las lesiones que comprometen la cabeza, seguidas por las lesiones en tórax.
La mayoría de los pacientes fallecidos (85,71%) cumplían con la definición de politrauma (4). Quienes no caben dentro de la misma, fallecieron por trau-

matismos craneoencefálicos graves puros. Esto es equiparable a lo expresado en la revisión realizada por Breugel et al. en el año 2020, (12) en donde se describe una disminución de la mortalidad en politrauma en los últimos 35 años, especialmente atribuible a aquellas causas relacionadas con fallo multiorgánico y distress respiratorio agudo, en contraposición con el aumento de las muertes por traumatismo craneoencefálico. Esto también explica la modificación en cuanto al patrón de distribución trimodal a bimodal.

En cuanto a la comparación entre los análisis estadísticos realizados dentro de nuestra institución podemos observar que tanto los ingresos a la institución como al área del Shock Room se mantuvieron constantes, con la excepción del año 2020 donde existió una pequeña disminución de los mismos, directamente relacionado a la pandemia de SARS-COVID19, ya que los protocolos sanitarios restringieron la movilidad de la población en general. Al comparar la mortalidad por año observamos una disminución continua. Así, en el estudio presentado por Lacombe y col. (13), muestran una caída de la mortalidad de 1.68% desde el año 2014 al 2018 (6,24% en el año 2014 y 4,56% en el año 2018), que continúa disminuyendo en el 2019 según la estadística de Galan et al (14), con una mortalidad del 2,90%. Sin embargo, en el año 2020 existió un aumentó no significativo de la mortalidad (3,74%) según lo reportado por Selva et al (15), quien lo atribuye a las cuestiones sociales que se desplegaban a raíz de la pandemia SARS-COVID19, habiendo una disminución de la hospitalización por las restricciones implementadas por el gobierno, con un aumento de los episodios fatales de violencia por el malestar generado en la sociedad. A partir de este punto, la mortalidad vuelve a descender tal como lo demuestra Ocampo et al (16) en el año 2021 con un 3,07% y Montenegro y col. (17) en el año 2022 con un 2,72%. En el presente análisis, la mortalidad representa un 4,89%, siendo llamativo el aumento de la mortalidad en la primera hora respecto a los estudios previos que podría ser explicado por la mejora en la atención prehospitalaria, en cuanto a tiempos de traslados, resucitación temprana mediante cristaloides y hemoderivados, y la estructuración y coordinación entre el servicio prehospitalario e intrahospitalario, logrando que ingrese una mayor cantidad de pacientes al ámbito hospitalario a pesar de contar con una pobre sobrevida, produciendo un aumento en el primer pico. Paralelamente, demuestra el éxito de los protocolos de atención implementados en los últimos años y la experticia del equipo interdisciplinario de trauma, logrando un descenso de las “muertes tempranas” descriptas.

CONCLUSIÓN

La ET presenta una alta incidencia y se encuentra ligada estrechamente con los comportamientos sociales. Un claro ejemplo es la pandemia por SARS-CoV2 y sus consecuentes restricciones que se debieron atravesar durante los años 2020 y 2021. Por lo tanto, es imprescindible el desarrollo de políticas públicas que se enfoquen tanto en la prevención como en la mejora de la calidad de atención de los sistemas de salud (prehospitalario e intrahospitalario) para disminuir el impacto de esta patología. El análisis de la mortalidad permite conocer cómo afectan las enfermedades y los traumatismos a la población, por lo que es uno de los indicadores más importantes para evaluar la eficacia de los sistemas de salud y los protocolos de atención implementados.

Para finalizar, podemos decir que el presente trabajo ha cumplido con los objetivos planteados, y además busca cumplir con la necesidad de utilizar las estadísticas hospitalarias para optimizar la atención médica, siendo una herramienta a futuro para comparación con nuevas investigaciones.

BIBLIOGRAFÍA

1) *Bosque, & Neira. La enfermedad trauma Documento para la consideración del trauma como enfermedad y para el reemplazo del término accidente. Revista Argentina De Terapia Intensiva, 2007. 24(1), 52–55.*
2) *Champion, H R, Sacco, W J, Copes, W S, Gann, D S. et al. A Revision of the Trauma Score. The Journal of Trauma: Injury, Infection, and Critical Care 1989. 29(5):623-629*
3) *Linn, S. The injury severity score—Importance and uses. Annals of Epidemiology, 1995. 5(6), 440–446. doi:10.1016/1047-2797(95)00059-3*
4) *Pape H C, Lefering R, Butcher N, Peitzman A. et al. The definition of polytrauma revisited. Journal of Trauma and Acute Care Surgery, 2014. 77(5), 780–786. doi:10.1097/ta.0000000000000453*
5) *Trunkey DD. Trauma. Scientific American, 1983. 249, 28-35. http://dx.doi.org/10.1038/scientificamerican0883-28*
6) *Global health estimates [online database]. Geneva: World Health Organization; 2019 (Mortality and global health estimates)*
7) *Global status report on road safety 2023. Geneva: World Health Organization; 2023.*
8) *Causas principles de mortalidad y pérdidas en salud de nivel regional, subregional y nacional en la Región de las Américas, 2000-2019. Portal de datos ENLACE, Pan American Health Organization; 2021.*
9) *Víctimas fatales: Un zoom en los usuarios de las vías Año 2022. Dirección Nacional de Observatorio Vial. Dirección de Estadística Vial. Septiembre 2023*
10) *Demetriades D, Kimbrell B, Salim A, Velmahos G. et al. Trauma Deaths in a Mature Urban Trauma System: Is “Trimodal” Distribution a Valid Concept? Journal of the American College of Surgeons. 2005. 201(3), 343–348. doi:10.1016/j.jamcollsurg.2005.05.003*
11) *Gunst M, Ghaemmaghami V, Gruszecki A, Urban J, et al. Changing epidemiology of trauma deaths leads to a bimodal distribution. Proc (Bayl Univ Med Cent). 2010;23(4):349-54. doi: 10.1080/08998280.2010.11928649. PMID: 20944754;*

PMCID: PMC2943446.

12) Van Breugel JMM, Niemeyer MJS, Houwert RM, Groenwold RHH, et al. Global changes in mortality rates in polytrauma patients admitted to the ICU-a systematic review. World J Emerg Surg. 2020. 30;15(1):55. doi: 10.1186/s13017-020-00330-3. PMID: 32998744; PMCID: PMC7526208.

13) Lacombe L, Pahnke P, La Giglia C,Cura C. y col. (2019). Análisis de la mortalidad intrahospitalaria en pacientes con enfermedad trauma dentro de la unidad de emergencias. Hospital Municipal de Urgencias. Presentado en 29° Congreso Argentino de Terapia Intensiva, Mendoza, Argentina.

14) Galán Márquez CE, Cura C, La Giglia C. (2020). Análisis de la mortalidad intrahospitalaria en pacientes con enfermedad trauma dentro de la unidad de emergencias. Hospital Municipal de Urgencias. (No publicado)

15) Selva, B., Brito, J. A, Paván S, y col. Mortalidad intrahospitalaria por enfermedad trauma en contexto de pandemia por SARS- CoV-2. Rev HUcba. 2021;IV(4);38-43.

16) Ocampo, F., Nasute Molina, E. I. Análisis de la mortalidad intrahospitalaria por enfermedad trauma el Departamento de Emergencias. Hospital Municipal de Urgencias. 32ª Congreso Argentino e Internacional de Terapia Intensiva. (2022). Mar del Plata. Prov. Bs.As. Argentina

17) Montenegro, M. A., Gallardo, Z. I. Análisis de la mortalidad intrahospitalaria por enfermedad trauma en el Departamento de Emergencias. Hospital Municipal de Urgencias. Presentado en 33ª Congreso Argentino e Internacional de Terapia Intensiva. (2023) 20-22 Setiembre. Salta. Argentina.

MANEJO INTEGRAL DE MORDEDURAS FACIALES
COMPREHENSIVE MANAGEMENT OF FACIAL BITES

Autores: Ohanian A[1], Dantur E[1], Solla G[1], Crespo M[1], Gallo M[2], Zanichelli M[2].

RESUMEN
Las mordeduras faciales, principalmente de origen canino, constituyen una patología frecuente en la práctica médica. Aunque las mordeduras de animales en general pueden presentar riesgos significativos de infección y secuelas funcionales y estéticas, es crucial un manejo inicial protocolizado. Este trabajo se enfoca en la epidemiología, clasificación y manejo integral de las mordeduras faciales, haciendo hincapié en la importancia de la limpieza profunda, la sutura de heridas y la planificación quirúrgica para casos complejos. Se presenta una clasificación según la gravedad de las lesiones y se destacan estrategias para la reconstrucción y prevención de secuelas.

Palabras clave: Mordeduras faciales, heridas complejas, manejo quirúrgico, cirugía plástica, secuelas estéticas.

ABSTRACT
Facial bites, primarily from dogs, are a common pathology in medical practice. Although animal bites, in general, pose significant risks of infection and functional and aesthetic sequelae, initial protocolized management is crucial. This paper focuses on the epidemiology, classification, and comprehensive management of facial bites, emphasizing the importance of thorough cleaning, wound suturing, and surgical planning for complex cases. A classification based on the severity of the injuries is presented, along with strategies for reconstruction and prevention of sequelae.

Keywords: Facial bites, complex wounds, surgical management, plastic surgery, aesthetic sequelae.

INTRODUCCIÓN
Las mordeduras faciales representan un desafío frecuente en los servicios de urgencias (1), con un impacto significativo tanto a nivel funcional como estético. Los perros son la causa principal de este tipo de heridas, aunque otros animales como gatos, roedores e incluso seres humanos también pueden ser responsables (2-5). En la mayoría de los casos, las mordeduras ocurren por animales conocidos por la víctima, lo que incluye mascotas propias o de familiares cercanos. Este factor emocional puede influir en la toma de decisiones médicas y en la recuperación psicológica del paciente. Sin embargo, independientemente de la relación entre el paciente y el animal agresor, las mordeduras conllevan un riesgo elevado de infección, trauma tisular y complicaciones a largo plazo.

En términos de epidemiología, los niños menores de 10 años, en particular aquellos de entre 5 y 9 años, son el grupo etario más afectado, debido a su interacción cercana con animales y a su menor capacidad de anticipar el comportamiento de estos. En los niños, el rostro es la zona más frecuentemente involucrada, dado su tamaño y nivel de proximidad con los animales. (6-8) Sin embargo, en contextos como el del Hospital de Urgencias de Córdoba, es común también observar un número significativo de casos en adultos, muchos de ellos relacionados con incidentes laborales o de seguridad. (9-10)

El manejo inicial de las mordeduras faciales es crucial para prevenir complicaciones graves, como infecciones profundas, cicatrices deformantes y la pérdida de funcionalidad en estructuras clave, como labios, párpados y nariz. (11-13) El enfoque terapéutico debe ser integral, comenzando con una adecuada limpieza y desinfección de la herida, la administración de antibióticos profilácticos, la evaluación de la vacunación antirrábica y el tétanos, y, finalmente, la reconstrucción quirúrgica cuando sea necesario. Cada mordedura, dependiendo de su profundidad, extensión y localización, requerirá una aproximación personalizada. (Tabla 1)

El tratamiento de las mordeduras faciales también debe considerar la posibilidad de reconstrucciones complejas, especialmente en casos donde las heridas comprometen estructuras funcionales o generen un alto riesgo de secuelas estéticas. La reconstrucción inmediata puede incluir injertos de piel, colgajos locales y técnicas de cierre primario avanzado, con el objetivo de restaurar la anatomía facial lo más cerca posible a su estado original. Además, en casos donde la mordedura se asocie con pérdida significativa de tejido o deformidad, pueden requerirse intervenciones secundarias a largo plazo, como procedimientos de revisión cicatricial, injertos adicionales o la utilización de colgajos microquirúrgicos.

Este trabajo tiene como objetivo ofrecer una revisión exhaustiva del manejo integral de las mordeduras faciales, detallando las principales estrategias de tratamiento según la gravedad de las lesiones, la epidemiología de los casos tratados en nuestro

1. Servicio de Cirugía Plástica. Hospital Municipal de Urgencias, Córdoba, Argentina.
2. Médicos Concurrentes de la Carrera de Cirugía Plástica y Reconstructiva. Hospital Nacional de Clínicas, Córdoba, Argentina.
Servicio de Cirugía Plástica, Hospital Municipal de Urgencias. Córdoba. Argentina Catamarca 441. C.P.5000 – Argentina. Te: (0351-4276200)

Correspondencia: ohanian.a@hospitalurgencias.com

Tabla 1. Clasificación de Lackmann de heridas faciales

Grado	Descripción
I	Lesión superficial sin afectación muscular.
IIA	Lesión profunda con afectación muscular.
IIB	Lesión de espesor total de la mejilla o el labio con afectación de la mucosa oral (herida de un lado a otro).
IIIA	Lesión profunda con defecto tisular (avulsión completa).
IIIB	Lesión avulsiva profunda que expone el cartílago nasal o auricular.
IVA	Lesión profunda con nervio facial y/o conducto parotídeo seccionado.
IVB	Lesión profunda con fractura ósea concomitante.

centro y los resultados obtenidos. Se hace énfasis en la importancia de un enfoque multidisciplinario, que incluya cirujanos plásticos, especialistas en infecciones y médicos de urgencias, para asegurar el mejor resultado posible en términos de funcionalidad y estética, minimizando las secuelas a largo plazo.

Manejo Inicial

Limpieza exhaustiva de la herida

Es fundamental realizar un lavado profuso de la herida lo antes posible, preferiblemente dentro de las primeras horas tras la mordedura (1,3,4,8,15,16), para reducir la carga bacteriana y el riesgo de infección. Se recomienda lavar con:

- **Solución fisiológica a presión**: Lavado continuo durante al menos 5 minutos para arrastrar contaminantes y restos de tejidos desvitalizados.
- **Solución antiséptica**: Aplicación de soluciones como Iodopovidona, Clorhexidina o agua oxigenada. La Iodopovidona es altamente efectiva en la desinfección de heridas cutáneas, mientras que la Clorhexidina se utiliza por su actividad prolongada contra bacterias.

Infiltrado y anestesia

En lesiones extensas o profundas, se puede optar por la infiltración de la herida con una solución de anestésico local, a menudo combinada con epinefrina para reducir el sangrado. Esto facilita el manejo quirúrgico y la evaluación de estructuras profundas sin dolor para el paciente.

Exploración de la herida

Se debe inspeccionar cuidadosamente la herida para identificar cuerpos extraños, restos de dientes o fragmentos óseos. Es esencial asegurarse de que todos estos elementos sean eliminados para evitar complicaciones como infecciones o formación de granulomas.

Debridamiento

La eliminación de tejidos desvitalizados o necróticos es un paso clave para optimizar la cicatrización. Se deben remover los bordes anfractuosos de la herida y cualquier tejido adiposo, muscular o cutáneo no viable. Esto no solo disminuye el riesgo de infección, sino que prepara la herida para una reparación quirúrgica adecuada. (1,7,17)

Cierre Primario vs. Secundario

Cierre primario

Tradicionalmente se ha recomendado dejar abiertas las heridas por mordedura, especialmente si llevan más de 8 horas de evolución, para evitar la infección. Sin embargo, estudios recientes sugieren que, con el manejo adecuado, la sutura primaria inmediata de heridas faciales, incluso en casos de evolución tardía, es segura y ofrece mejores resultados estéticos y funcionales. Las mordeduras en la cara, por su rica vascularización, tienen menor riesgo de infección y permiten el cierre primario temprano, siempre que se sigan medidas de antisepsia adecuadas. (18-22,24) (Figura 1)

Figura 1. Herida facial tipo II A de Lackmann.

Cierre diferido o secundario

Se reserva para aquellas heridas muy contaminadas, en las que el riesgo de infección es alto, o cuando hay una significativa pérdida de tejido que requiere una reconstrucción más compleja en etapas posteriores. En estos casos, se puede optar por un cierre diferido para permitir el drenaje y una limpieza adicional antes de proceder al cierre definitivo.

Tratamiento Antibiótico y Profilaxis

Antibióticos profilácticos

El riesgo de infección en mordeduras faciales es bajo, pero debido a la posibilidad de colonización por bacterias como Pasteurella spp., es recomendable la profilaxis antibiótica. El tratamiento de elección es:

- **Primera línea**: Amoxicilina con Ácido Clavulánico cubre la flora mixta de las mordeduras (bacterias aerobias y anaerobias). (1,3,4,6,8,25)
- **Alternativa**: En pacientes alérgicos a la Penicilina, se pueden usar Clindamicina combinada con Ciprofloxacina.

Profilaxis contra tétanos y rabia

- **Vacuna antitetánica**: Debe administrarse en todas las mordeduras, especialmente si no se cuenta con un historial de vacunación actualizado (26,27)
- **Profilaxis antirrábica**: En caso de que el perro no esté identificado o no esté vacunado, se debe administrar la vacuna antirrábica.

Manejo Quirúrgico de Heridas Complejas

Las heridas faciales complejas requieren un enfoque quirúrgico especializado, dependiendo de la magnitud de la pérdida de tejido y el compromiso de estructuras vitales. (Figura 2)

Figura 2. Herida facial II B de Lackmann.

Control de daños y planificación quirúrgica

En heridas complejas, donde hay pérdida de tejido significativo (cartílago, óseo o muscular), el objetivo inicial es controlar el daño. Esto implica:

- Aproximación de tejidos para reducir el defecto y mejorar la viabilidad de los tejidos circundantes.
- Realizar un cierre primario o cierre diferido en casos muy contaminados.
- Planificar una reconstrucción en segundo tiempo, donde se pueda utilizar técnicas avanzadas de colgajos locales o injertos de piel total para restaurar la función y la estética. (Figuras 3, 4, 5 y 6)

Figura 3. Herida facial III A de Lackmann.

Figura 4. Control de daños, cierre de primera intención.

Figura 5. Segundo tiempo: Colgajos naso-frontal múltiple, reconstrucción de elevador de parpado, injerto de piel total.

Figura 6. Control de la paciente a los 3 meses.

Reconstrucción de estructuras anatómicas

En casos donde hay compromiso de estructuras como el cartílago nasal (Figuras 7, 8, 9, 10 y 11), auricular o tejidos óseos, es necesario recurrir a procedimientos de reconstrucción en fases, utilizando:

- Colgajos locales para la cobertura de áreas críticas como los párpados, nariz o mejillas. (Figura 12)
- Injertos de piel total para zonas extensas o áreas funcionales específicas.

Figura 7. Herida facial III B de Lackmann.

Figura 8. Segundo tiempo quirurgico: colocacion de expansor frontal.

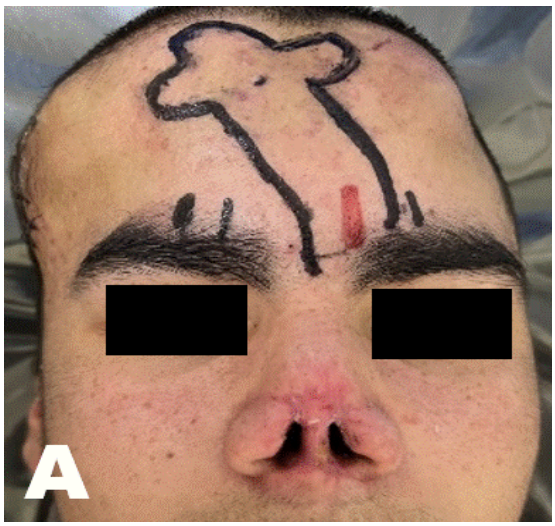

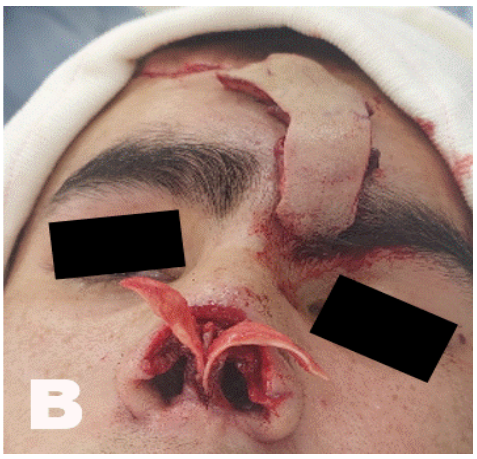

Figura 9. Tercer tiempo quirurgico: A) Confección de colgajo Indiano. B) Reconstrucción de estructuras de punta nasal con cartílagos de concha auricular, cobertura de la cara interna de cartílagos con colgajo mucoso bilateral y C) Rotación de colgajo Indiano y cierre frontal directo.

Figura 10. Cuarto tiempo quirurgico: sección del pedículo, resección de colgajo excedente y reposicion de colgajo triangular a nivel de cabeza de ceja.

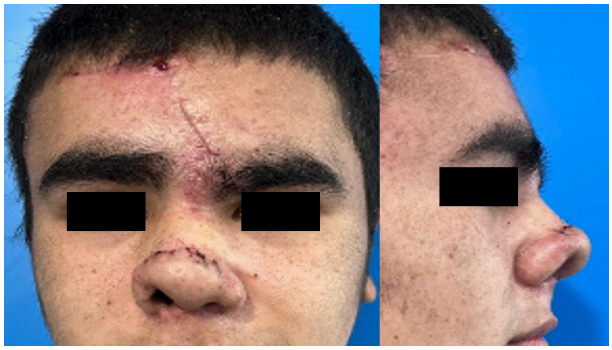

Figura 11. Control postquirúrgico a los 15 días.

Figura 12. Reconstruccion mediante colgajos locales.

Rehabilitación y Seguimiento

Finalmente, es importante considerar el manejo postoperatorio, que incluye:

- Rehabilitación dérmato-funcional para mejorar la cicatrización y reducir secuelas estéticas.
- Tratamiento de cicatrices hipertróficas o queloides, mediante terapia compresiva o inyecciones intralesionales de corticosteroides.
- Seguimiento a largo plazo para evaluar la necesidad de futuras intervenciones estéticas o reconstructivas, según la evolución de la cicatriz y la funcionalidad de la zona afectada.

Conclusiones

El manejo de las mordeduras faciales representa un desafío importante debido a la frecuencia de estas lesiones y el riesgo potencial de infecciones y secuelas estéticas y funcionales. En nuestra institución, la mayoría de las mordeduras provienen de perros, afectando principalmente a personas adultas y localizándose frecuentemente en el rostro. Aunque las mordeduras simples suelen resolverse con cierre primario, las heridas complejas requieren un abordaje multidisciplinario y una planificación quirúrgica detallada.

Es fundamental realizar un manejo inicial protocolizado que incluya un lavado exhaustivo de la herida, desbridamiento de tejidos desvitalizados, y el uso de antibióticos profilácticos, especialmente en casos con riesgo de infección por flora mixta, como Pasteurella spp. Además, es esencial la vacunación antitetánica y la evaluación del riesgo de rabia en función del estado del animal agresor.

El manejo quirúrgico de las heridas faciales complejas debe considerar la preservación de tejidos, la reducción del defecto en primera instancia y la planificación de reconstrucciones en un segundo tiempo, como se ha demostrado en los casos clínicos expuestos. Las técnicas de colgajos y el uso de injertos de piel total han demostrado ser efectivas en la restauración de la funcionalidad y la estética en este tipo de lesiones.

Finalmente, la prevención juega un rol crucial, considerando la problemática social de los perros callejeros y la importancia de la legislación para controlar razas potencialmente peligrosas. Es necesario educar a la población sobre cómo identificar señales de amenaza en los animales y erradicar mitos relacionados con el manejo de las mordeduras, promoviendo un enfoque integral en el tratamiento de estas lesiones.

Bibliografía

1) *Álvez F. Infecciones por mordeduras y heridas punzantes. En: Protocolos diagnóstico-terapéuticos de la AEP: Infectología pediátrica. 3a ed. Madrid, España: Asociación Española de Pediatría; 2011, p177-88.*
2) *Hernández D. Mordedura de perro: enfoque epidemiológico de las lesiones causadas por mordedura*

de perro. Rev Enfer Infec Pediatr. 2009;89:13-20. ISSN:1405-0749

3) Rasmussen D, Landon A, Powell J, Brown GR. Evaluating and treating mammalian bites. JAAPA. 2017;30(3):32-6. doi: 10.1097/01.JAA.0000512233.61549.2b.

4) Ellis R, Ellis C. Dog and cat bites. Am Fam Physician. 2014;90(4):239-43. PMID: 25250997

5) Martin TCS, Abdelmalek J, Yee B, Lavergne S, Ritter M. Pasteurella multocida line infection: a case report and review of literature. BMC Infect Dis. 2018;18(1):420. doi: 10.1186/s12879-018-3329-9.

6) Esposito S, Picciolli I, Semino M, Principi N. Dog and cat bite-associated infections in children. Eur J Clin Microbiol Infect Dis. 2013;32(8):971-6. doi: 10.1007/s10096-013-1840-x.

7) Rothe K, Tsokos M, Handrick W. Animal and human bite wounds. Dtsch Arztebl Int. 2015;112(25):433-43. doi: 10.3238/arztebl.2015.0433.

8) Aziz H, Rhee P, Pandit V, Tang A, Gries L, Joseph B. The current concepts in management of animal (dog, cat, snake, scorpion) and human bite wounds. J Trauma Acute Care Surg. 2015;78(3):641-8. doi: 10.1097/TA.0000000000000531.

9) Bula-Rudas FJ, Olcott JL. Human and animal bites. Pediatr Rev. 2018;39(10):490-500. doi: 10.1542/pir.2017-0212.

10) Krau SD. Bites and stings: epidemiology and treatment. Crit Care Nurs Clin North Am. 2013;25(2):143-50. doi: 10.1016/j.ccell.2013.02.008.

11) Abrahamian FM, Goldstein EJ. Microbiology of animal bite wound infections. Clin Microbiol Rev. 2011;24(2):231-46. doi: 10.1128/CMR.00041-10.

12) Rueff F, Bedacht R, Schury G. Lesión por mordedura; clínica, tratamiento y proceso de curación. Med Welt. 1967;12:663-8. PMID: 5586321

13) Talan DA, Citron DM, Abrahamian FM, Moran GJ, Goldstein EJ. Bacteriologic analysis of infected dog and cat bites. Emergency medicine animal bite infection study group. N Engl J Med. 1999;340(2):85-92. doi: 10.1056/NEJM199901143400202.

14) Piccart F, Dormaar J, Coropciuc R, Schoenaers J, Bila M, Politis C. Dog bite injuries in the head and neck region: A 20-year review. Craniomaxillofac Trauma Reconstr. 2019;12(3):199-204. doi: 10.1055/s-0038-1660441.

15) Paschos NK, Makris EA, Gantsos A, Georgoulis AD. Primary closure versus non-closure of dog bite wounds. A randomised controlled trial. Injury. 2014;45(1):237-40. doi: 10.1016/j.injury.2013.07.010.

16) Singer AJ, Hollander JE, Subramanian S, Malhotra AK, Villez PA. Pressure dynamics of various irrigation techniques commonly used in the emergency department. Ann Emerg Med. 1994;24(1):36-40. doi: 10.1016/s0196-0644(94)70159-8.

17) Dendle C, Looke D. Animal bites: an update for management with a focus on infections. Emerg Med Australas. 2008;20(6):458-67. doi: 10.1111/j.1742-6723.2008.01130.x.

18) Thomson HG, Svitek V. Small animal bites: the role of primary closure. J Trauma. 1973;13(1):20-3. PMID: 4568977

19) Hollander J, Valentine S, McCuskey C, Turque T, Singer A. Long-term evaluation of cosmetic appearance of repaired lacerations: validation of telephone assessment. Ann Emerg Med. 1998;31(1):92-8. PMID: 28140016

20) Medeiros I, Saconato H. Antibiotic prophylaxis for mammalian bites. Cochrane Database Syst Rev. 2001;(2) doi: 10.1002/14651858.CD001738.

21) Cheng HT, Hsu YC, Wu Cl. Does primary closure for dog bite wounds increase the incidence of wound infection? A meta-analysis of randomized controlled trials. J Plast Reconstr Aesthet Surg. 2014;67(10):1448-50. doi: 10.1016/j.bjps.2014.05.051.

22) Morgan M, Palmer J. Dog bites. BMJ. 2007;334(7590):413-7. doi: 10.1136/bmj.39105.659919.BE.

23) Fleisher GR. The management of bite wounds. N Engl J Med. 1999;340(2):138-40. doi: 10.1056/NEJM199901143400210.

24) Stevens DL, Bisno Al, Chambers HF, Dellinger EP, Goldstein EJ, Gorbach SL, et al. Practice guidelines for the diagnosis and management of skin and soft tissue infections: 2014 update by the Infectious diseases society of America. Clin Infect Dis. 2014;59(2) doi: 10.1093/cid/ciu296

25) Giordano A, Dincman T, Clyburn BE, Steed LL, Rockey DC. Clinical features and outcomes of Pasteurella multocida infection. Medicine (Baltimore). 2015;94(36)e1285. doi: 10.1097/MD.0000000000001285.

26) Martínez M, Fernández J, Meléndez A, Vanda B, Edwards C, Chavira M, et al. Guía para la atención médica y antirrábica de la persona expuesta a la rabia. 2a ed. México DF; 2010. p. 1-42. Disponible en: https://www.gob.mx/salud/cenaprece

27) Shen J, Rouse J, Godbole M, Wells HL, Boppana S, Schwebel DC. Systematic review: interventions to educate children about dog safety and prevent pediatric dog-bite injuries: a meta-analytic review. J Pediatr Psychol. 2017;42(7):779-91. doi: 10.1093/jpepsy/jsv164.

PROTOCOLO DE PROFILAXIS ANTIBIÓTICA
ANTIBIOTIC PROPHYLAXIS PROTOCOL

Autores: Bianco CV[1], Apilanez JL[1], Pahnke PB[2], Marino M[3]

INTRODUCCIÓN

Las infecciones asociadas al cuidado de la salud (IACS) representan un grave problema por el impacto asistencial, económico y social. La finalidad de la profilaxis antibiótica en cirugía es prevenir la posible aparición de infección a nivel del sitio quirúrgico, mediante concentraciones antibióticas en sangre que eviten la proliferación y diseminación bacteriana a partir de la puerta de entrada que representa la herida quirúrgica. Una profilaxis antibiótica adecuada, si bien es uno de los pilares para la prevención de infecciones de sitio quirúrgico, es un complemento para evitar las infecciones vinculadas a la cirugía.

La clasificación del riesgo de infección del sitio quirúrgico está basado en el grado de contaminación microbiana esperada para el tipo de procedimiento realizado, se clasifican en limpia (cuando el tejido que se va a intervenir no está inflamado, no se rompe la asepsia quirúrgica y no afecta al tracto respiratorio, digestivo ni genitourinario), limpia-contaminada (cirugía de cavidades con contenido microbiano pero sin vertido significativo, intervención muy traumática en los tejidos limpios, tractos respiratorios o digestivos (salvo intestino grueso y genitourinarios) , contaminada (inflamación aguda sin pus, derramamiento de contenido de víscera hueca, heridas abiertas y recientes) y sucias (presencia de pus, víscera perforada y herida traumática de más de 4 hs de evolución aquí ya no se considera profilaxis, puesto que se da por infectada, y por ello se habla de tratamiento empírico antimicrobiano).

Generalidades

La profilaxis antimicrobiana quirúrgica está indicada:

- En cirugías con mayor riesgo de infección como las cirugías limpias-contaminadas o contaminadas.
- Aquellas cirugías con menor riesgo, clasificadas como limpias, pero en las cuales las infecciones pueden desencadenar una complicación grave (por ejemplo: cirugías con prótesis).

El objetivo es que el antibiótico usado para la profilaxis cubra los posibles microorganismos causantes de infección de sitio quirúrgico y con el menor espectro.

En relación a la duración de la profilaxis, la mayoría de estudios de eficacia demuestran que la misma debe ser menor a 24 horas y preferentemente en una dosis única.

Solo en las cirugías cardiovasculares (con colocación de prótesis) se extenderá a 48 hs. En cirugías traumatológicas con colocación de prótesis o implantes y en algunas otras cirugías la profilaxis se extenderá a 24 hs.

La administración del antimicrobiano debe realizarse en quirófano para asegurar niveles adecuados en los tejidos en el periodo de mayor riesgo de contaminación. Revisiones recientes promueven la administración dentro de los 30 minutos previos a la incisión por vía EV. En el caso de que se indique vancomicina o ciprofloxacina para la profilaxis antibiótica se recomienda iniciar la infusión 2 horas antes de la inducción en goteo en quirófano. Además, el antibiótico debe ser administrado con las dosis correctas para asegurar los niveles de antimicrobianos necesarios.

La dosis actualmente recomendada de cefazolina en las nuevas guías de la Sociedad Americana de Farmacéuticos del Sistema de Salud (ASHP) es de 2 gramos para evitar niveles subóptimos en pacientes con sobrepeso. Esto también obedece a que pocos pacientes tienen el peso actualizado. **Si el paciente pesa menos de 45 kg, la dosis recomendada es de 1 g; si pesa más ≥120 kg, la dosis recomendada es de 3 g.**

Antibiótico	Peso paciente Kg	Dosis EV	Dosis intraoperatoria	Alergia
Cefazolina	>45	2 gr	Si a las 4 hs sigue en cirugía repetir dosis en quirófano	Sólo si tuvo reacción anafiláctica a betalactámico. Usar Vancomicina
	>120	3 gr		
Vancomicina	<90	1 gr	No requiere	Raro. Usar Clincamicina
	>90	1,5 gr		
Clindamicina		600 mg		

En pacientes con historia comprobada de alergia se reemplazará por clindamicina /o vancomicina.

Consideraciones

No hay datos suficientes para recomendar profilaxis antibiótica de amplio espectro para bacilos Gram negativos multirresistentes. No está indicado prolongar la profilaxis quirúrgica en el postoperatorio hasta el retiro del drenaje y/o catéter.

En relación a los pacientes asintomáticos, no hay

1. Servicio de Infectología
2. Servicio de Clínica Médica
3. Director del Hospital Municipal de Urgencias
Hospital Municipal de Urgencias. Córdoba. Argentina
Catamarca 441. C.P.5000 – Argentina.
Te: (0351-4276200)

consenso en relación a la solicitud de urocultivo de rutina excepto procedimientos urológicos invasivos o en la mujer embarazada .En el caso de cirugías urológicas en pacientes obstruidos (litiasis, próstata, colocación de doble J) puede haber urocultivo negativo o con recuento bajo y aun así pueden desarrollar urosepsis, por lo que se recomienda la indicación de dosis únicas de aminoglucósidos o cefalosporinas de tercera generación (si no tienen antecedentes de internación previa) o dosis única dirigida a urocultivo previo.

El uso inapropiado de la profilaxis antibiótica del sitio quirúrgico puede ocasionar consecuencias como, la perdida de la eficacia de la intervención si se usan antibióticos en dosis, intervalo o espectro inadecuado, además de aumentar los costos si se prolonga la administración o se indican en cirugías que no lo requieren y la generación de gérmenes resistentes por la exposición antibiótica.

Se recomienda la profilaxis con vancomicina en:

- Pacientes con antecedentes de infección o colonización con estafilococos meticilinoresistentes a quienes se les colocan prótesis o implantes.
- Alérgicos a penicilina.
- Pacientes institucionalizados (residentes de hogares de ancianos, pacientes dependientes diálisis y los que han estado en la unidad de cuidados intensivos).
- Hay muy poca evidencia que soporte la indicación de vancomicina en instituciones con alta incidencia de infecciones con SAMR, excepto en brotes bien delimitados en una institución.
- Si la prevalencia de SAMR institucional es ≥ al 10% se debe agregar un aminoglucósido a la profilaxis antibiótica de acuerdo al perfil epidemiológico local.
- En forma alternativa al uso de la vancomicina puede utilizarse la teicoplanina.

CIRUGIA CABEZA Y CUELLO

Procedimiento	Esquema de elección	Esquema alternativo	Alergia a betalactámicos
Cirugía con prótesis materiales exógenos y grandes desplazamientos de piel y tejido subcutáneo (A)	Cefazolina	AMS	Clindamicina
Cirugía que atraviesa la cavidad oral o cirugía mayor de cabeza y cuello (B)	Cefazolina + Metronidazol	AMS o Clindamicina + Gentamicina, Vancomicina	
Reducción cerrada o abierta de fractura mandibular (C)	Cefazolina	Vancomicina	Clindamicina

	Antibiótico	Duración
B	**Cefazolina** 2 gr EV, 30 min antes y luego 2 gr/8 hs **Metronidazol** 500 mg EV, 30 min antes luego 500 mg/8 hs **AMS** 3 gr EV, luego 1,5 gr c/6 hs **Clindamicina** 600 mg EV, luego 600 mg c/6-8 hs **Gentamicina** 3 mg/kg, luego 3 mg/kg/día	24 hs
A y C	**Cefazolina** 2 gr EV **Clindamicina** 600 mg EV **Vancomicina** 1 gr EV **AMS** 3 gr EV	Monodosis

Consideraciones

Los esquemas razonables para pacientes que se someten a procedimientos limpios-contaminados incluyen cefazolina + metronidazol o AMS, la suma de gentamicina puede ser apropiada cuando existe un riesgo de contaminación por BGN del sitio quirúrgico.

NEUROCIRUGIA

Procedimiento	Esquema de elección	Esquema alternativo	Alergia a betalactámicos
Craneotomía electiva (urgencia) (A)	Cefazolina	Clindamicina	Vancomicina
Procedimientos con manipulación del LCR: colocación de shunt VA o VP (B)			
Implante de bombas intratecales (C)			

	Antibiótico	Duración
A	**Cefazolina** 2 gr EV, 30 min antes de la cirugía **Clindamicina** 600 mg EV, 30 min antes de la cirugía **Vancomicina** 1 gr EV, preinducción	Monodosis
B y C	**Cefazolina** 2 gr EV 30 min antes de la cirugía, continuar 2 gr/8 hs **Clindamicina** 600 mg EV, 30 min antes de la cirugía, continuar 600 mg/6-8 hs **Vancomicina** 1 gr EV preinducción, continuar 1 gr/12 hs	Monodosis

Consideraciones

En toda neurocirugía se indica profilaxis. El único procedimiento con manipulación de LCR que requiere indicación antibiótica es la colocación de shunt VA o VP. Las derivaciones ventriculares (DEV) y lumbares externas requieren profilaxis para su colocación. No se demostró disminución de la tasa de infección con el uso de antibióticos profilácticos en pacientes con DEV mientras se encuentre colocado.

CIRUGÍA TORÁCICA NO CARDÍACA

Procedimiento	Esquema de elección	Esquema alternativo	Alergia a betalactámicos
Neumonectomía, lobectomía o cirugía mediastinal	**Cefazolina** 2 gr EV, monodosis preinducción	**AMS** 3 gr EV monodosis o **Clindamicina** 600 mg EV monodosis	Vancomicina 1 gr EV monodosis
Colocción de tubo de drenaje en trauma torácico	**Cefazolina** 2 gr EV, preinducción, continuar 24 hs	**AMS** 3 gr EV preinducción, continuar 1,5 gr EV 24 hs **Clindamicina** 600 mg EV preinducción, continuar 600 mg/6-8 hs por 24 hs	
Toracotomía	**Cefazolina** 2 gr EV monodosis preinducción	**AMS** 3 gr EV monodosis, o **Clindamicina** 600 mg EV monodosis	
Toracoscopía (nivel de recomendación C)			

No se recomienda profilaxis en: colocación de tubo pleural, biopsia pulmonar con aguja fina, traqueostomía percutánea, resección de lipoma, biopsia supraclavicular.

Consideraciones

Múltiples factores contribuyen al desarrollo de empiema postraumático como: las condiciones de inserción del tubo (emergencia o urgencia), el mecanismo lesional, si hay hemotórax o las condiciones de la ventilación mecánica. En estos casos se podría considerar el tratamiento antibiótico en vez del uso de profilaxis.

Factores de riesgo para neumonía/empiema:

- Resección pulmonar extensa
- Colonización bronquial intraoperatoria.
- EPOC
- IMC > 25
- Radio o quimioterapia
- > 75 años
- Enfermedad oncológica terminal

CIRUGÍA DEL APARATO DIGESTIVO

Procedimiento	ATB elección	ATB alternativo	Alergia a betalactámicos	Duración
Esófago, estómago, duodeno	Cefazolina	Gentamicina + Clindamicina	Clindamicina + Gentamicina o Ciprofloxacina	Monodosis
Hígado, vía biliar y páncreas no complicado	Cefazolina	AMS + AG o Quinolonas		
CPR con obstrucción biliar	Piperacilina / Tazobactam o Ciprofloxacina	---	---	
Procedimientos abiertos o laparoscópicos	Cefazolina	---	---	
Apendicectomía	Metronidazol + Gentamicina	AMS		
Cirugía colorrectal	Cefazolina + Metronidazol	Metronidazol + Ciprofloxacina o Gentamicina	---	
Intestino delgado sin obstrucción	Cefazolina	---	---	
Intestino delgado con obstrucción	Cefazolina + Metronidazol	---	---	

Dosis: Cefazolina 2 gr EV; AMS 3 gr EV, Gentamicina 3 kg/mg, Clindamicina 600 mg EV, Metronidazol 500 mg EV, Ciprofloxacina 400 mg EV, Piperacilina/Tazobactam 4,5 gr EV

Consideraciones

No está indicada la profilaxis en: hernioplastia sin colocación de malla, vagotomía alta selectiva por laparoscopia.

Si está indicada la profilaxis: hernioplastia con colocación de malla, Cx de hígado/vía biliar y páncreas, Cx de esófago/estómago y duodeno, Cx colorrectal e intestino delgado y abdomen agudo quirúrgico.

En las cirugías colorrectales programadas se recomienda el uso de preparación medica más el uso de ATB por VO (neomicina + eritromicina/metronidazol) más el uso EV de antibióticos profilácticos.

Considerar en cirugías programadas de intestino delgado con obstrucción y colorrectal como alternativa AMS 3 gr monodosis.

Apendicitis perforada o flegmonosa: **AMS** 3 gr EV pre inducción luego c/6 hs o **Metronidazol** 500 mg EV pre inducción luego cada 8 hs + **Gentamicina** 3 mg/kg/día, ambos esquemas por 5 días.

Trauma penetrante abdominal: **AMS** 3 gr EV pre inducción luego c/6 hs o **Metronidazol** 500 mg EV pre inducción luego cada 8 hs + **Gentamicina** 3 mg/kg/día considerar profilaxis vs tratamiento dependiendo del paciente.

CIRUGIA TRAUMATOLÓGICA Y ORTOPÉDICA

Procedimiento	ATB elección	ATB alternativo	Alergia a betalactámicos	Observaciones
Colocación de dispositivos de fijación interna (clavos, tornillos, placas, alambres)	Cefazolina	---	Vancomicina	---
Fractura de cadera (artroscopia con implante)		---		---
Reemplazo total de la articulación		---		---
Fracturas expuestas I-II		---	Clindamicina	Gustilo II: profilaxis ATB 72 hs posteriores al trauma
Fracturas expuestas IIIa-b-c	Cefazolina + Gentamicina	AMS	Vancomicina / Clindamicina + Gentamicina	Preinducción hasta 72 hs o hasta cierre de herida
Amputación por traumatismo	Clindamicina + Gentamicina o AMS	Cefazolina + Metronidazol	Vancomicina + Gentamicina	--

Dosis iniciales: Cefazolina 2 gr EV; AMS 3 gr EV, Gentamicina 3 kg/mg (dosis máx. 240 día), Clindamicina 600 mg EV, Metronidazol 500 mg EV, Vancomicina 1gr EV

Comentarios

Retiro de material de osteosíntesis o prótesis articular para toma de muestra ósea:
En los pacientes que están recibiendo antibióticos, se sugiere suspender los mismos, al menos dos semanas previas a la cirugía. Una vez en el acto quirúrgico, se sugiere posponer la administración de la profilaxis antibiótica hasta luego de realizar la toma de muestras para cultivos.
Recordar realizar profilaxis antitetánica en fracturas expuestas.

CIRUGÍA UROLÓGICA

Procedimiento	ATB elección	ATB alternativo	Alergia a betalactámicos	Observaciones
Cirugía que no involucra vísceras del tubo digestivo (endoprostática, endovesical, abdominal, nefrectomía, colocación de prótesis)	Cefazolina	Cefazolina	Gentamicina	
Cirugía urológica abdominal que involucra vísceras del tubo digestivo	Metronidazol + Gentamicina			Realizar previamente la misma preparación que para cirugía colorrectal
Biopsia transrectal de próstata	Preparación colorrectal mínima con enema la noche anterior + **Ciprofloxacina** VO + EV			Monodosis preinducción (**Ciprofloxacina** 500 mg monodosis VO, 2 hs antes del procedimiento o 200 mg parenteral prfeinducción)
Resección endovesical de tumores	No requiere			
Procedimientos urodinámicos	Ciprofloxzacina			

CIRUGÍA PLÁSTICA

Procedimiento	ATB elección	ATB alternativo	Alergia a betalactámicos
Limpia con factores de riesgo	Cefazolina	Ampicilina – sulbactam	Clindamicina o Vancomicina
Limpia contaminada	Cefazolina		
Cirugías sin inclusión de prótesis y/o materiales exógenos ni grandes desplazamientos de piel y tejido subcutáneo	No requiere profilaxis	---	---

Dosis: Cefazolina 2 gr EV; AMS 3 gr EV, Clindamicina 600 mg, Vancomicina 1 gr.

Consideraciones

La mayoría de los procedimientos quirúrgicos dermatológicos, la cirugía mamaria y los procedimientos limpios en cabeza y cuello, tienen un riesgo de ISQ < 5%. Independientemente de los factores de riesgo habituales, se debe considerar la profilaxis cuando: a) la duración de la cirugía sea prolongada, b) se requiera la colocación de implantes de biomateriales, c) haya grandes despegamientos de piel y tejido subcutáneo, d) haya antecedentes de irradiación previa de la piel, e) el procedimiento tenga lugar por debajo de la cintura. Estos hechos condicionan el aumento del riesgo de complicaciones infecciosas postoperatorias. La duración de la profilaxis antibiótica debe limitarse a menos de 24hs., independientemente de la presencia de catéteres o drenajes.

CIRUGÍA VASCULAR PERIFÉRICA

Procedimiento	ATB elección	Alergia a betalactámicos
Cirugía de reconstrucción de aorta abdominal	Cefazolina	Vancomicina / Clindamicina
Cirugía vascular con incisión en la ingle		
Reconstrucción arterial periférica con prótesis		
Reparación aneurisma		
Tromboendartererctomía		
Stent endovascular		
Injerto para acceso de HD		
Amputación de extremidad inferior por isquemia	Clindamicina + Gentamicina o AMS	Vancomicina + Gentamicina

Dosis: Cefazolina 2 gr EV; AMS 3 gr EV, Clindamicina 600 mg, Vancomicina 1 gr.

ANEXO: dosis antibiótica recomendada en profilaxis quirúrgica y refuerzo intraoperatorio.

Antibiótico	Dosis recomendada	Vida media	Refuerzo de dosis (H)
Ampicilina Sulbactam (AMS)	3 gr	0,8-1,3	2
Ampicilina	2 gr	1-1,9	2
Cefazolina	2 gr (>120 kg = 3 gr)	1,2-2,2	4
Ciprofloxacina	400 mg	3,1-7	NO
Clindamicina	900 mg	2-4,0	6
Gentamicina	5 mg/kg	2-3,0	NO
Piperacilina Tazobactam	4,5 gr	0,7-1,2	2
Vancomicina	15 mg/kg	4,0-8 (en pacientes con función renal normal)	NO
Metronidazol	500 mg	6-8,0	NO

Bibliografía

1. *Guía para la profilaxis antibiótica prequirúrgica. SADI. Año 2003.*
2. *Prevención de infección de sitio quirúrgico y seguridad del paciente en el pre, intra y postquirúrgico. SADI-INE. Año 2009*
3. *Documento de consenso interinstitucional "Actualización sobre medidas de prevención de infecciones del sitio quirúrgico". Ministerio de salud, administración nacional de laboratorios e institutos de salud (ANLIS). Instituto Nacional de Epidemiologia (INE) Sociedad Argentina de Infectología (SADI). Año 2015.*
4. *Guía de profilaxis antibiótica quirúrgica. SADI. Actualización 2017. https://www.sadi.org.ar/documentos/guias-recomendaciones-y-consensos/item/532-guia-de-profilaxis-antibiotica-quirurgica.*
5. *Guía para la profilaxis antibiótica en cirugía. Programa de optimización de uso racional de antibióticos. PROAnet. Año 2022.*

LESIÓN DE ARTERIA VERTEBRAL IZQUIERDA POR MORDEDURA DE PERRO (DOGO ARGENTINO)

LEFT VERTEBRAL ARTERY INJURY DUE TO DOG BITE (DOGO ARGENTINO)

Autores: Sánchez MP[1], Ávalos Barraza MM[1], Fuentes J[2], Ruíz JM[2], Moretti G[3].

Introducción

La injuria traumática penetrante de la arteria vertebral (ITPAV) es una entidad poco frecuente dentro de las lesiones vasculares del cuello (1-10%). Este vaso se encuentra protegido al transcurrir profundamente en el canal óseo de las apófisis transversas cervicales (agujeros transversos) (1). El mecanismo lesional penetrante generalmente es por heridas de arma de fuego (HAF), heridas de arma blanca (HAB), o iatrogénicas. (2) La mayoría son clínicamente silenciosas o tienen una presentación tardía como fístula arterio-venosa (FAV), pseudo-aneurisma (PA), oclusión por trombosis, disección o hemorragia activa.

El trauma contuso sobre este vaso generalmente produce oclusión por trombosis o disección, raramente sangrado activo externo o interno.

Presentamos a un caso aislado de injuria por mordedura de perro, que, debido a la fuerza y penetración irregular de los dientes, resulto en una sección completa de la arteria vertebral izquierda. Junto a graves lesiones de los tejidos blandos de cara y cuello todas con sangrado activo fundamentalmente a través de las heridas cervicales las cuales con imposibilidad de cohibirlas con compresión externa

Un alto Índice de sospecha de esta lesión es primordial para una evaluación completa y un manejo oportuno de las lesiones. En la actualidad, el manejo endovascular presenta una importancia relevante ya sea por oclusión con coil, o permeabilización con stent u exclusión de pseudo-aneurismas o fugas con stent cubiertos.

Las terapias endovasculares, como la angioembolización, ha mejorado significativamente los resultados debido a su carácter menos invasivo y alta eficacia en el control del sangrado. Sin embargo, en casos de sangrado exanguinante, el abordaje quirúrgico a cielo abierto y con la utilización de balones y/o clips puede ser la única solución viable para detener la hemorragia de manera efectiva. (3)

Presentación del Caso

Mujer de 23 años de edad, ingresa a Shock Room traída por Servicio de emergencias médicas pre hospitalario en situación “in extremis” post paro cardio-respiratorio (PCR) reanimado, secundario a shock hipovolémico severo. Con múltiples heridas corto punzantes con sangrado activo pulsátil y bajo compresión manual, producto de mordedura de dos perros de caza (Dogo Argentino – *Canis lupus vulgaris*) en cabeza, cara, y cuello (zona II y III) a predominio izquierdo.

Signos vitales al ingreso: TA: 80/50 mmHg, FC: 130 lpm, FR: 23 rpm, Tº: 36, SpO_2: 88% AA IS: 1.6: ISS

Examen físico: Sangrado arterial activo profuso a través de heridas cervicales. Control de la vía aérea con intubación oro traqueal, cuello con múltiples heridas desgarradas bilaterales y collar cervical. No edema ni hematoma, si abundante sangrado externo. Tórax asimétrico. Regular mecánica ventilatoria, MV (+) con hipoventilación izquierda. R1-R2 hipo fonéticos, sin soplos ni ingurgitación yugular. Pulsos periféricos simétricos, filiformes. GCS 3/15, pupilas midriáticas a reactivas.

Laboratorio: Hto: 10, Hb: 3.3, GB: 3300, pH:7,2, HCO_3: 12, DB: -25, Lac: 16, CPK:651, fibrinógeno no dosable, APP: 50%, plaquetas: 75000, calcio: 0,7.

Conducta: Carga y mantenimiento de Ac. Tranexámico, gluconato de calcio e inicio de protocolo de transfusión masiva. Se realiza ingreso emergente a cirugía.

Ingreso a Quirófano: Se realiza exploración cervical por cervicotomía transversa izquierda con progresión pre-ECM unificando lesiones previas, logrando el control del sangrado activo de vasos vertebrales izquierdos a nivel C3-C5 (segmento V2 izquierdo) con clip LT 300 de titanio (3 proximales y 2 distales). (Figuras 1 y 2).

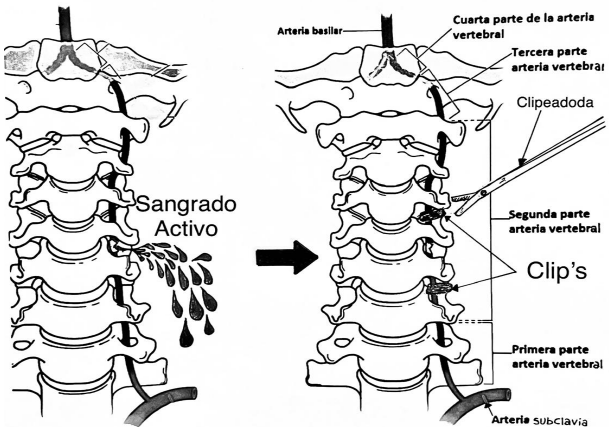

Figura 1. Diagrama de la lesión (realizado por los autores).

1. Residentes de Cirugía en las Emergencias, Trauma y Cuidados Críticos. Dpto. Cirugía.
2. Servicio de Cirugía Vascular. Dpto. Cirugía.
3. Servicio Cirugía General. Dpto. Cirugía.
Hospital Municipal de Urgencias. Córdoba. Argentina Catamarca 441. C.P.5000 – Argentina. Te: (0351-4276200)

Correspondencia: jjavierfuentes@hotmail.com

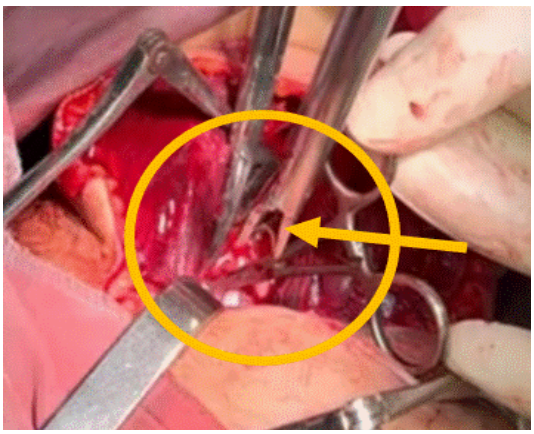

Figura 2 Lesión de Arteria Vertebral Izquierda. Circulo amarillo. Flecha amarilla: Pinza clipeadora y Clip metalico.

Cierre parcial cervicotomía y packing local sin drenaje. (Figura 3)

Figura 3 Suturas múltiples lesiones. Incisión Transversa con extensión Pre-ECM; Packing Local (Flecha amarilla).

En la unidad de terapia intensiva, se mantuvo inestable hemodinámicamente con requerimientos de drogas vasopresoras en alta dosis, acidosis metabólica, coagulopatía. Importante "deuda de oxígeno". Se transfundió en total 8 unidades de glóbulos rojos sedimentados, 14 unidades de plasma fresco y congelado, 22 unidades de crioprecipitados y 9 unidades de plaquetas. A las 12 horas del posquirúrgico, la paciente entró en paro cardio-respiratorio que luego de 47 min de maniobras de reanimación avanzada, se constata el óbito.

Discusión

El Dogo Argentino, es una raza descripta junto a las de los Perros Pila Argentino, Galgo Barbucho Patagónico y Perro Pampa Argentino, como únicas razas de perro desarrolladas en la República Argentina que existen aún. El Dogo Argentino, fue desarrollada y creada en la Provincia de Córdoba por el médico cordobés Dr. Antonio Nores Martínez en la nuestra provincia; animal adecuado para la caza mayor de especies como jabalíes, pumas, pecaríes y zorros colorados en la década de 1920, de allí la peligrosidad como perro de caza, con una de las mordidas más fuertes de la especie canina. Reconocido internacionalmente en el grupo 2 (mastines por la Federación Cinológica Internacional-FCI). Existen normativas y restricciones en la tenencia de estos ejemplares caninos en cada país, llegando a ser en algunos prohibitivo su cría y/o tenencia. (4-5)

Las lesiones de la arteria vertebral por mordedura de animales domésticos (perros) son extremadamente raras y complejas por la atrición y desgarro, y de profundidad incierta. Con el avance de la radiología intervencionista, la angioembolización se ha convertido en el procedimiento de elección para pacientes estables, ofreciendo una alternativa menos invasiva y con buenos resultados (6). Sin embargo, en situaciones de sangrado agudo, la intervención quirúrgica directa sigue siendo esencial. Técnicas como el uso de balones y clips para controlar y ligar los vasos sangrantes son fundamentales para el control efectivo de la hemorragia (7).

Las lesiones asociadas a ITPAV pueden presentarse en hasta un 90% de los casos con heridas penetrantes, y la lesión medular ocurre en el 50% de ellos, siendo esta última de peor pronóstico. El sangrado activo es una situación de muy difícil control debido a su ubicación anatómica en la profundidad del cuello. Además, una tercera parte de las lesiones de las arterias vertebrales son bilaterales, lo cual es significativo si consideramos que un 10% de los individuos pueden tener hipoplasia en una de las arterias vertebrales. La mortalidad global de estas lesiones se estima entre el 10,5 - 15,1%. (7)

Conclusiones

Conocer y sospechar esta patología en base a la cinemática del trauma es esencial. El flujo de pacientes con los que tratamos diariamente en nuestro hospital, al ser de referencia regional en trauma, nos encuentra en una posición favorable para la resolución de este tipo de casos, contando con los medios necesarios para resolver estas lesiones de gravedad considerable.

Bibliografía

1) *Demetriades D, Charalambides D, Lakhoo M. Physical examination and selective conservative management in patients with penetrating injuries of the neck. Br J Surg 1993; 80:1534-36. doi: 10.1002/bjs.1800801213.*
2) *Mwapitayi BP, Jeffery P, Beningfield SJ, et al. Management of extra-cranial vertebral artery injuries. Eur J Vasc Endovasc Surg 2004; 27:157-62. doi:*

10.1016/j.ejvs.2003.11.008

3) *Asensio JA, Dabestani PJ, Wenzi FA, et al. A systematic review of penetrating extracranial vertebral artery injuries. J Vasc Surg. 2020;71(6):2161-69. doi: 10.1016/j.jvs.2019.10.084.*
4) *Masjoàn JA. "Historia del Dogo Argentino". Antigua, Moderna y Contemporánea (1930-2009) . Graficamente Ediciones.1ª ed. (2010). ISBN 978-987-1601-03-5.*
5) *Federaciòn Cynologique Internationale(AISBL). FCI-St. Nº 292/02.08.2012. http://www.fci.be/uploaded_files/.292g02-es.doc.*
6) *Uchikawa H, Kai Y, Ohmori Y et al. Strategy for endovascular coil embolization of penetrating vertebral artery injury. Surg Neurol Int 2015;6:117-20. doi: 10.4103/2152-7806.160320.*
7) *Fuentes J; García Colmena F, Villagra L y Col. Injuria Penetrante de Arterias Vertebrales. Diagnóstico y Manejo. Rev Hucba 2020;IV(3):1-9.*

USO DE "SHUNT" VASCULAR TRANSITORIO COMO PROCEDIMIENTO DE CONTROL DE DAÑOS EN TRAUMA VASCULAR GRAVE DEL MIEMBRO SUPERIOR

USE OF TRANSIENT VASCULAR SHUNT AS A DAMAGE CONTROL PROCEDURE IN SEVERE VASCULAR TRAUMA OF THE UPPER LIMB

Autores: Ávalos Barraza MM[1], Roussy G[2], Fuentes J[2], Rinaldi JP[2], Paulina E[3].

RESUMEN

El trauma se posiciona como la principal causa de mortalidad en adultos menores de 35 años, representando un desafío significativo para los sistemas de salud pública. Este reporte detalla el caso de un paciente masculino de 25 años que ingresó al Shock Room del Hospital de Urgencias de Córdoba, con una herida cortante en pliegue codo con sección de todos los tejidos anteriores vásculo-nerviosos y musculo tendinosos hasta la capsula articular de la articulación del codo del miembro superior derecho en un paciente diestro, resultado de un accidente con un vidrio. A su ingreso, el paciente con inestabilidad hemodinámica, signos vitales críticos y sangrado activo. Se implementaron medidas iniciales urgentes que incluyeron la colocación de un torniquete en la raíz del miembro y reanimación hemostática.

Durante la intervención quirúrgica, el paciente realizó parada cardiorrespiratoria, pero recuperándose con rápidas maniobras de reanimación avanzadas quedando con ritmo sinusal. Se identificaron lesiones severas en las estructuras neurovasculares. Ante la imposibilidad de una completa estabilización hemodinámica del paciente, se interpuso un "shunt" vascular transitorio (catéter estéril de diámetro adecuado) de longitud variable e introducido en la luz de los vasos lesionados y fijados en sus extremos para evitar su salida. El mismo mantuvo la perfusión distal arterial del miembro como el drenaje venoso, lo que permitió completar la reanimación adecuada, realizar una hemostasia de la herida de pequeños sangrados, lograr una perfusión distal adecuada del miembro y permitir la extracción segura de la vena safena interna distal homolateral para su utilización como injerto autólogo en la reparación vascular arterial y venosa en forma término-terminal en los vasos lesionados, dejando la reparación nerviosa para una segunda oportunidad. Se completo la reparación con una fijación externa de la articulación del codo con un tutor externo dejando las reparaciones musculo tendinosas y nerviosas para una segunda re intervención. La evolución favorable postoperatoria, permitió una posterior y diferida reparación reconstructiva musculo tendinosa y nerviosa del mediano y radial. Se otorgando el alta con una recuperación parcial de la función. Este caso resalta la importancia de intervenciones quirúrgicas oportunas, manejos anestésicos eficientes y complejos así como también el uso de técnicas avanzadas pero simples como el uso de dispositivos vasculares transitorios como los "shunt" vasculares que permiten el manejo de lesiones vasculares complejas logrando mantener la perfusión distal de la región involucrada.

Palabras clave: Trauma vascular; Cirugía de control de daños; Shunt vascular transitorio; Lesiones neurovasculares; Reanimación hemostática; Injerto autólogo.

ABSTRACT

Trauma is positioned as the leading cause of mortality in adults under 35 years of age, representing a significant challenge for public health systems. This report details the case of a 25-year-old male patient who was admitted to the Shock Room of the Emergency Hospital of Córdoba, with a cutting wound in the bend elbow with section of all the anterior tissues, nerve vessels and tendon muscles up to the articular capsule of the elbow joint of the right upper limb in a right-handed patient, result of an accident with a glass. On admission, the patient with hemodynamic instability, critical vital signs, and active bleeding. Urgent initial measures were implemented that included placement of a tourniquet at the root of the limb and hemostatic resuscitation.

During the surgical intervention, the patient underwent cardiorespiratory arrest but recovered with rapid advanced resuscitation maneuvers, leaving him with sinus rhythm. Severe lesions in neurovascular structures were identified. Given the impossibility of complete hemodynamic stabilization of the patient, a transient vascular shunt (sterile catheter of adequate diameter) of variable length was inserted into the lumen of the injured vessels and fixed at their ends to prevent their exit. It maintained the distal arterial perfusion of the limb as venous drainage, which allowed the completion of adequate resuscitation, hemostasis of the wound of small bleeds, achieving adequate distal perfusion of the limb and allowing the safe extraction of the homolateral distal internal saphenous vein for use as an autologous graft in the end-to-end arterial and venous vascular repair in the injured vessels. Leaving the nerve repair for a

1. Residente en Cirugía en las Emergencias, Trauma, y Cuidados Críticos. Dpto. Cirugía.
2. Servicio Cirugía Vascular.
3. Jefe de Guardia.
Hospital Municipal de Urgencias. Córdoba. Argentina Catamarca 441. C.P.5000 – Argentina. Te: (0351-4276200)

Correspondencia: mm.avalosbarraza@gmail.com

second chance. The repair was completed with an external fixation of the elbow joint with an external stake, leaving the muscle repairs to the body.

Keywords: Vascular trauma; Damage control surgery; Temporary vascular shunt; Neurovascular injuries; Hemostatic resuscitation; Autologous graft.

Introducción

El trauma es la principal causa de muerte en adultos menores de 35 años (1). Es un desafío significativo y una carga financiera para los sistemas de salud (2). El traumatismo en las extremidades superiores representa uno de los patrones de lesión más comunes observados (30-40%) en los servicios de emergencias (3,4). En un estudio realizado en Alemania, casi una cuarta parte de los pacientes con lesiones graves (Injury Severity Score-ISS >16) tenían una lesión asociada en las extremidades superiores (4). En la mayoría de los casos, se intenta salvar la extremidad; sin embargo, en ocasiones las lesiones son tan graves que se requiere una amputación primaria para preservar la vida (4). El uso de una derivación o "shunt" vascular transitorio en el contexto de la táctica de control del daño en pacientes con grave compromiso hemodinámico, o en donde la cirugía demandara más tiempo de lo que el paciente podría soportar ya sea por coagulopatía, acidosis y/o hipotermia con tasas altas de mortalidad, ha sido usado con notable éxito, al reducir el tiempo de isquemia, mitigando así el riesgo de necrosis tisular, disfunción neuronal asociada, y los efectos adversos del síndrome de reperfusión, preservando la integridad funcional de los tejidos comprometidos y permitiendo mejorar la homeostasis del paciente para luego restaurar en forma definitiva el flujo arterial (5, 6).

Presentación del caso

Varón de 25 años que ingresó al Shock Room del Hospital de Urgencias de Córdoba, por Servicio de emergencias médicas presentando una herida cortante con sangrado pulsátil activo en pliegue del codo del miembro superior derecho producto de un accidente domestico con corte por un trozo de vidrio con sección de todos los tejidos anteriores (vasculo nerviosos y musculo tendinosos hasta parcial de la capsula articular del codo derecho). Tiempo de traslado 45 min. La cinemática del trauma se describe como el impacto de un puño contra un ventanal de vidrio, lo que resultó en el desprendimiento de un trozo del mismo que, al deslizarse, generó un efecto de guillotina, causando una herida cortante de alta energía. (Figura 1)

Al ingreso los signos vitales fueron: TA: 90/70 mmHg, F C:: 30 lpm, FR 23 respiraciones por minuto, Saturación de O_2 95% con máscara de reservorio a 15 L/min, el índice de shock (IS) de 1,44. Al examen físico, el paciente ingresó con torniquete mal posicionado y sangrado activo arterial. Se realizó compresión directa, empaquetamiento de lesión y se recolocación del torniquete a 5 cm por encima de la lesión deteniendo el sangrado activo. Vía aérea permeable. Tórax simétrico con regular mecánica ventilatoria con ruidos cardíacos normo fonéticos sin sobre agregados. Glasgow 9/15, sin ingurgitación yugular. A nivel del miembro superior derecho, sin pulso periférico distal (torniquete proximal), sensibilidad y motilidad ausente por debajo de la articulación del codo derecho, y frialdad sin relleno capilar ni lleno venoso (isquemia severa).

Figura 1: Lesión arterial, venosa y neuro musculo ligamentaria en la extremidad superior derecha. La imagen ilustra la complejidad y gravedad del trauma, destacando la severidad de las estructuras comprometidas en el pliegue del codo.

Los resultados de laboratorio inicial revelaron: Hto: 25%, Hb: 7 g/dL, GB: 29.800/mm³, pH: 7.31, bicarbonato (HCO_3): 17.6 mmol/L, diferencia de bases (DB): -8.2 mmol/L, lactato (Lac): 5.98 mmol/L, CPK: 520 U/L, troponina: 66,1 ng/mL, tiempo de protrombina 55%, KPTT: 24" y Rto. Plaquetas: 220,000/mm³, RIN: 1.6, creatinina: 0.7 mg/dL, calcio iónico: 0.87 mmol/L, Grupo y Factor A (+). Análisis toxicológico: Se detectó presencia cualitativa de cocaína, anfetaminas y cannabinoides.

La lesión fue clasificada con un Mangled Extremity Severity Score (M.E.S.S) igual a 7; Trauma Abbreviated Injury Scale (A.I.S) de 4; y un *New Injury Severity Score* (N.I.S.S) de 16, reconocido como un trauma de alta energía con alta morbimortalidad.

Se instauró asistencia respiratoria mecánica debido a la inestabilidad hemodinámica del paciente y mejor control del dolor. Se colocó una vía venosa antebraquial izquierda para iniciar la reanimación hemostática con la administración de 800 mL de solución de Ringer Lactato (10 mL/kg) y administración de ácido tranexámico en carga y mantenimiento, mas gluconato de calcio como estabilizante de membrana y para evitar alteraciones inducidas por la transfusión. Se transfundieron cuatro unidades de glóbulos rojos, cuatro unidades de plasma fresco congelado (PFC) y ocho unidades de crioprecipitados para restaurar el volumen sanguíneo y los factores de coagulación. Además, se administraron antibióticos y toxoide antitetánico en forma profiláctica.

Dada la gravedad del estado hemodinámico del paciente, se indicó cirugía de emergencia sin la realización de otros estudios de diagnóstico por imágenes.

Procedimiento quirúrgico: En quirófano, se evi-

denció una herida transversal sobre la articulación del codo, que comprometía estructuras neurovasculares críticas, incluyendo la sección completa de la arteria humeral, la vena basílica, la vena cefálica, el nervio radial y el nervio mediano. Además, se observó una lesión parcial en la cápsula anterior de la articulación del codo. Durante el procedimiento, el paciente presentó un episodio de paro cardiorrespiratorio con ritmo de actividad eléctrica sin pulso (AESP). Se implementaron maniobras de reanimación cardiopulmonar avanzada, logrando el retorno a la circulación espontánea a los 6 minutos. Ante la gravedad del cuadro y el colapso hemodinámico se optó por realizar un control de daños. Se procedió a la colocación de una derivación vascular transitoria o "shunt" vascular temporario con un catéter de 5 mm (catéter estéril de succión Tipo K32P c/regulador de 12 French) en las posiciones arterial y venosa termino-terminal, preservando temporalmente el flujo sanguíneo distal y el retorno venoso. (Figura 2)

Figura 2: "Shunt" vascular transitorio y resultado postquirúrgico inmediato. En la imagen mayor, se observa la colocación de un "shunt" vascular transitorio en arteria y en una vena humeral, utilizado para mantener la perfusión distal durante la fase inicial de control de daños. En el cuadrante inferior derecho se visualiza a mayor detalle.

Esto permitió la estabilización hemodinámica del paciente y la disección con extracción de la vena safena interna (VSI) distal de la pierna homolateral en longitud adecuada, utilizando ambos shunt como tutores para llevar a cabo una interposición término-terminal tanto venosa como arterial, empleando el injerto autólogo de vena en forma invertida en la arteria humeral y suturas no absorbible de polipropileno 6-0. (Figura 3)

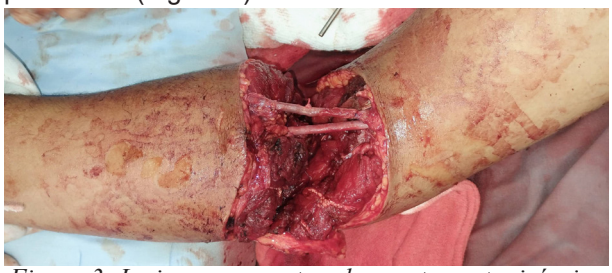

Figura 3: La imagen muestra el aspecto postquirúrgico inmediato, con la reparación vascular finalizada y la interposición de vena safena en forma término terminal en vena y arteria humeral.

Finalmente, se colocó un tutor externo con el codo en flexión de 70° para estabilizar y fijar la articulación del codo y proteger la integridad de la reparación vascular. (Figura 4)

Figura 4: La imagen muestra el aspecto postquirúrgico inmediato, con la reparación vascular finalizada y la estabilización de la extremidad mediante un tutor externo.

En el postoperatorio inmediato, se instauró tratamiento con manitol y medidas anti-edema dirigidas a prevenir el desarrollo del síndrome compartimental por la reperfusión. Al décimo día, se efectuó una reintervención quirúrgica para llevar a cabo la neurorrafia bajo magnificación 4,5x, con injerto de N. Radial a nivel del codo con un "cable", y con injerto de tres "cables" en Nervio mediano. Se empleó sutura microquirúrgica de monofilamento de polipropileno 9-0 para la coaptación precisa de los nervios y Beriplast® P Combi-Set (Kit de sellados de Fibrina) como adhesivo tisular o soporte en la microcirugía. También se reconstruyeron las masas musculares flexoras, pronadoras y extensoras. Durante el procedimiento, se verificó la permeabilidad de las anastomosis vasculares, se retiró el tutor externo y se procedió a la inmovilización del miembro mediante férula de yeso. El alta hospitalaria se realiza el día 12 de su ingreso, con adecuada evolución clínica. Al día 19 postoperatorio, y primer control en consultorio externo, se evidenció una recuperación parcial de la sensibilidad y movilidad en las falanges, sugiriendo un progreso satisfactorio en la regeneración nerviosa y la restauración funcional de la extremidad.

Actualmente el paciente se encuentra en rehabilitación motora activa y pasiva y en plan de nueva cirugía para transposición tendinosa en la muñeca para permitir la dorsiflexión de la misma.

Discusión

Las lesiones vasculares del miembro superior, frecuentes en el ámbito civil, pueden tener un impacto significativo en el pronóstico del paciente que ha sufrido un trauma. Estas lesiones pueden llegar a ser de alta gravedad, debido a la complejidad anatómica del miembro superior y el riesgo de hemorragia masiva a veces difícil de cohibir el sangrado activo, fundamentalmente usando en forma ineficiente torniquetes mal colocados o no específicos a tal fin, pudiendo inclusive desarrollar mayores lesiones sobre todo neurológicas.

Si no se tratan de manera adecuada y oportuna,

pueden resultar en la pérdida irreversible de la extremidad afectada o incluso poner en peligro la vida del paciente. La necesidad de una intervención temprana y adecuada es fundamental para minimizar el riesgo de complicaciones graves, como la isquemia prolongada, el desarrollo de síndrome compartimental y sus complicaciones hasta la amputación del miembro lesionado (7).

Para el manejo de hemorragias en las extremidades superiores que no responden al control mediante presión directa, la evidencia proveniente de estudios retrospectivos respalda el uso de torniquetes, los cuales han demostrado ser efectivos para disminuir el sangrado, presentando una baja tasa de complicaciones asociadas cuando son aplicados correctamente.

En casos de lesiones complejas, como las afectaciones de la arteria braquial o amputaciones traumáticas, parciales o totales, las derivaciones vasculares temporales constituyen una herramienta esencial que permiten reducir el tiempo de isquemia, minimizando así el riesgo de daño tisular irreversible y disminuyendo la necesidad de realizar fasciotomías.

El intervalo crítico para restablecer la perfusión en la extremidad superior (brazo y antebrazo) se sitúa entre 8 y 10 horas, lo cual es más prolongado en comparación con la extremidad inferior, donde la ventana de tiempo para una reperfusión efectiva es de unas 6 horas. No obstante, una revisión que analizó 7908 casos de lesiones arteriales en las extremidades superiores evidenció una reducción significativa en la incidencia de amputaciones en aquellos pacientes que fueron sometidos a revascularización dentro de los primeros 90 minutos posteriores al trauma. Por lo tanto, cuando no sea factible una revascularización inmediata, la colocación de una derivación vascular temporal o “shunt”, es fundamental para mantener la viabilidad de la extremidad. Es recomendable que estas derivaciones sean sustituidas por una revascularización definitiva dentro de un plazo máximo de seis horas para optimizar los resultados clínicos y reducir el riesgo de amputación. (6-8)

En nuestro caso presentado; el manejo inicial intraoperatorio incluyó la colocación de un shunt vascular temporal preservando la perfusión distal, lo cual fue crucial debido el tiempo transcurrido desde el trauma hasta la revascularización definitiva, permitiendo profundizar la reanimación cardiovascular del paciente post paro cardiaco preservando la perfusión distal y de retorno del miembro superior lesionado, brindando tiempo necesario para la obtención del injerto venoso utilizado (VSI) minimizando la utilización de heparina ante la magnitud de la lesión sangrante de las partes blandas.

En este contexto, el uso de derivaciones vasculares temporales o “shunt” vasculares transitorios, realizados con distintos catéteres, en lo posible transparentes para la evaluación del flujo vascular arterial y/o venoso, que se adapten en su calibre adecuado a la luz del vaso involucrado, introducidos unos 2 o 3 cm en cada extremo y fijados correctamente en sus cabos para evitar su salida accidental, permiten mantener el flujo, fundamentalmente arterial ante la necesidad de traslados o mantener la perfusión distal en circunstancias que demorarían la revascularización vascular por el especialista. La reducción del tiempo de isquemia sigue siendo un factor determinante para el éxito terapéutico. (Figura 5)

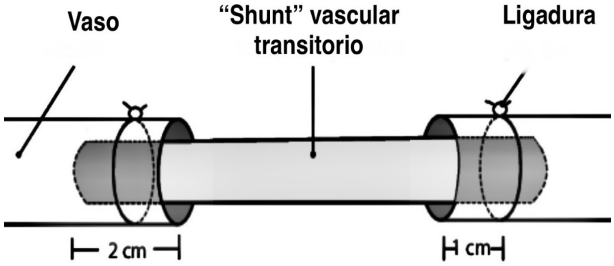

Figura 5: Esquema modificado de colocación de “Shunt” vascular transitorio, introducino unos 2-3 cm dentro del vaso y fijado en sus extremos. (Para evitar que estos extremos se desplacen, es de buena práctica anudar los extremos de las suturas de cada lado entre sí). Modificado de: Oliver JC, Gill H et al. Temporary vascukar shunting in vascular trauma; a 10- year review from a civilian trauma centre. S Afr J Surg. 2013 14;51(1):6-10. Doi:10.7196/sajs.1504. PMID:23472645

La decisión de realizar un Interposición término-terminal con injerto venoso está en línea con la literatura que sugiere que las derivaciones temporales permiten reducir el tiempo de isquemia y optimizar los resultados clínicos. En nuestro caso, la derivación se mantuvo dentro del intervalo crítico recomendado, logrando una revascularización definitiva en menos de seis horas, lo que pudo haber contribuido a la preservación de la extremidad y la recuperación funcional observada.

Conclusión

La experiencia de nuestro centro en el tratamiento de traumas complejos, respaldada por el volumen significativo de casos, nos proporciona las herramientas necesarias para implementar de manera efectiva estrategias de control de daños. Esto permite una adecuada personalización del manejo quirúrgico en función de las características específicas de cada lesión y paciente.

El presente caso destacó la importancia de contar con un equipo multidisciplinario y protocolos estructurados en centros especializados en trauma. La combinación de un manejo integral y la disponibilidad de técnicas avanzadas permitieron no solo estabilizar al paciente de manera efectiva, sino también optimizar la recuperación funcional a largo plazo lo cual subraya la necesidad de intervenciones rápidas y coordinadas para preservar la viabilidad de la extremidad afectada.

Bibliografía

1) *Soreide, K. Epidemiology of major trauma. Br J Surg 2009, 96(7):697–698. doi:10.1002/bjs.6643.*

2) Smith J, Caldwell E, D'Amours S, Jalaludin B, Sugrue M. Abdominal trauma: a disease in evolution. ANZ J Surg. 2005; 75(9):790-4. doi: 10.1111/j.1445-2197.2005.03524.x. PMID: 16173994.
3) Singer AJ, Thode HC Jr, Hollander JE. National trends in ED lacerations between 1992 and 2002. Am J Emerg Med. 2006 ;24(2):183-8. doi: 10.1016/j.ajem.2005.08.021. PMID: 16490648
4) Banerjee M, Bouillon B, Shafizadeh S, et al. German Trauma Registry Group. Epidemiology of extremity injuries in multiple trauma patients. Injury. 2013 Aug;44(8):1015-21. doi: 10.1016/j.injury.2012.12.007. Epub 2013 Jan 1. PMID: 23287554.
5) Caminos B P. (1998). Relato Oficial: Traumatismos Vasculares. XXIº Congreso de Cirugía de Córdoba, IVº Simposio de Cirugía Cardíaca y Vascular, IIIº Simposio de Cirugía de Colon y Recto, IIIº Simposio de Cirugía del Centro Oeste del País y VIIº Simposio de Residentes de Cirugía del Centro Regional. Sociedad de Cirugía de Córdoba, Sociedad de Cirugía Cardíaca y Vascular de Córdoba. 1998. 26-26 agosto. Córdoba. Argentina.
6) Fuentes J, Llaryora R. El "Control del Daño" en trauma cardiovascular. Revista HUcba 2015, 4(4),36-40.
7) Caicedo Valle J, Estrada Atehortúa A F, Zuluaga Gómez M. Trauma vascular en extremidades: enfoque diagnóstico y terapéutico en urgencias. Medicina U.P.B. 2019, 38(1): 57-66. DOI: https://doi.org/10.18566/medupb.v38n1.a07.
8) Chipman AM, Ottochian M, Ricaurte D, Gunter G, DuBose JJ, Stonko DP, Feliciano DV, et al. Contemporary management and time to revascularization in upper extremity arterial injury. Vascular. 2023 Apr;31(2):284-291. doi: 10.1177/17085381211062726. Epub 2022 Apr 13. PMID: 35418267.

OCLUSION INTENCIONAL DE ARTERIA SUBCLAVIA IZQUIERDA EN EL MANEJO ENDOVASCULAR DE LA INJURIA TRAUMÁTICA DE AORTA TORÁCICA POR TRAUMA CERRADO DE TÓRAX. A PROPÓSITO DE UN CASO

INTENTIONAL OCCLUSION OF THE LEFT SUBCLAVIAL ARTERY IN THE ENDOVASCULAR MANAGEMENT OF TRAUMATIC INJURY OF THE THORACIC AORTA DUE TO CLOSED CHEST TRAUMA. ABOUT A CASE

Autores: González L[1], Ávalos Barraza MM[1], Fuentes J[2], Rinaldi JP[2], Roussy G[2], Morales JI[3], Canga C[3], Cámara H[3], Paulina E[4], Panhke PB[5], Lehite V[6].

RESUMEN

La incidencia de injuria traumática de aorta torácica (ITAT) se estima en 1,5–2% de los pacientes con trauma cerrado de tórax. El istmo, distal a la arteria subclavia izquierda (ASI) es la localización más frecuente. La desaceleración rápida es la teoría más consensuada, sea por colisión de vehículos motorizados a alta velocidad o caídas de altura significativa. Esta lesión en el lugar del accidente es la segunda causa principal de muerte después del traumatismo cráneo encefálico.

Se presenta una mujer de 35 años de edad admitida en la sala de emergencias por trauma cerrado tóraco abdominal por accidente de tránsito con choque lateral siendo ella acompañante. Se diagnosticó ITAT distal al nacimiento de la arteria subclavia. Se realizó una terapéutica endovascular de la aorta torácica (TEVAR) con oclusión intencional por necesidad de la ASI.

La paciente evoluciono en el postoperatorio temprano favorablemente sin morbilidad neurológica ni isquémica en su miembro superior izquierdo. El alta hospitalaria se realizo a los 10 días de su ingreso y luego de la síntesis en su fractura pelviana. Al control a los 3 meses posterior al procedimiento endovascular, continuó asintomática.

Conocer y sospechar esta patología en base a la cinemática del trauma es esencial.

Concluimos en la importancia del diagnóstico temprano, la seguridad de su resolución endovascular en la ITAT y que la oclusión intencional de la ASI por necesidad se mantiene en la gran mayoría de los casos sin o con mínimas complicaciones neurológicas o isquémicas postquirúrgicas, no habiendo una necesidad mandatoria de revascularización previa al TEVAR.

Palabras clave: Injuria traumática de aorta torácica, trauma cerrado torácico, tratamiento endovascular, pseudoaneurisma.

ABSTRACT

The incidence of traumatic thoracic aortic injury (TTAI) is estimated to be 1.5%–2% of patients with blunt chest trauma. The isthmus, distal to the left subclavian artery (LAS) is the most frequent location. Rapid deceleration is the most widely agreed theory, whether due to collision of motor vehicles at high speed or falls from significant heights. This accident site injury is the second leading cause of death after head trauma.

We present a 35-year-old woman admitted to the emergency room for blunt thoracic abdominal trauma due to a traffic accident with side impact while she was a companion. TATI was diagnosed distal at birth of the subclavian artery. Endovascular therapy of the thoracic aorta (TEVAR) was performed with intentional occlusion due to the need for SIA.

The patient evolved favorably in the early postoperative period without neurological or ischemic morbidity in her left upper limb. Hospital discharge was made 10 days after admission and after synthesis in her pelvic fracture. At the follow-up 3 months after the endovascular procedure, she remained asymptomatic.

Knowing and suspecting this pathology based on the kinematics of the trauma is essential.

We conclude on the importance of early diagnosis, the safety of its endovascular resolution in TTAI and that intentional occlusion of LAS by necessity is maintained in the vast majority of cases without or with minimal postoperative neurological or ischemic complications, there being no mandatory need for revascularization prior to TEVAR.

Keywords: Traumatic injury of the thoracic aorta, blunt thoracic trauma, endovascular treatment, pseudoaneurysm.

1 Residentes de Cirugía en las Emergencias, Trauma y Cuidados Críticos. Dpto. Cirugía.
2 Servicio de Cirugía Vascular.
3 Servicio de Diagnóstico por Imágenes.
4 Jefe de Guardia.
5 Jefa Dpto. Clínica Médica.
6 Servicio de Cardiología. Dpto. Clínica Médica.
Hospital Municipal de Urgencias. Córdoba. Argentina Catamarca 441. C.P.5000 – Argentina. Te: (0351-4276200)

Correspondencia: jjavierfuentes@hotmail.com

Introducción

La incidencia de injuria traumática de aorta torácica (ITAT) se estima entre el 1,5% y el 2% de los pacientes con trauma cerrado de tórax. El istmo, distal a la ASI, es la localización más frecuente.

La aceleración y desaceleración rápida entre segmentos fijos y móviles de la aorta, generan fuerzas dispares que generan disrupción de las capas internas de la pared arterial. Esta sería la teoría más consensuada, ya sea por colisión de vehículos motorizados a alta velocidad o caídas de altura significativa.

Esta lesión, en el lugar del accidente, es la segunda causa principal de muerte después del traumatismo cráneo encefálico en personas jóvenes. Sólo un 20% de los pacientes con esta lesión sobreviven para ser tratados oportunamente. El 80% fallece en el lugar. La anatomía patológica de la injuria aortica y las lesiones asociadas condicionan la oportunidad del tratamiento definitivo. (1,2)

El TEVAR es una técnica mínimamente invasiva utilizada para reparar lesiones de la aorta torácica. En el trauma, esta técnica se utiliza frecuentemente para tratar lesiones agudas de la aorta, como rupturas o desgarros. Es considerado en la actualidad la primera elección en el arsenal terapéutico de estas lesiones, potencialmente mortales. Implica la inserción de una endoprótesis (*stent graft*) a través de un acceso en la arteria femoral, que es desplazada hasta la aorta torácica donde se despliega para cubrir y excluir la lesión. En un número variable de casos (para algunas series puede llegar hasta el 50% de los mismos), para lograr una adecuada fijación y sellado proximal; la endoprótesis puede cubrir el origen de la arteria subclavia izquierda. Esta cobertura puede comprometer el flujo sanguíneo hacia el brazo izquierdo y el cerebro (vía arteria vertebral izquierda), lo que puede llevar a complicaciones como isquemia de la extremidad superior o síndrome de robo subclavio, pero también en forma contraria, puede predisponer a endoleaks tipo IA por flujo retrogrado desde la ASI hacia el espacio comprendido entre la endoprótesis y la pared aórtica.

Para mitigar estos riesgos, y en situaciones especiales, se puede considerar la revascularización previa de la arteria subclavia izquierda mediante técnicas como el bypass carótido-subclavio o la implantación de un stent en la arteria subclavia según la técnica de "chimenea" la cual no es recomendada en situaciones de emergencia. (3)

Concluimos que el TEVAR con cobertura de la ASI es una opción viable y a menudo necesaria en el tratamiento de lesiones traumáticas de la aorta torácica. La adecuada planificación preoperatoria y la consideración de la revascularización preventiva de la arteria subclavia son cruciales para minimizar riesgos y mejorar los resultados clínicos.

Presentación del caso

Mujer de 35 años de edad, ingreso por colisión automovilística, impacto lateral derecho siendo acompañante en el vehículo. Fue extricada del automóvil y trasladada por servicio de emergencia prehospitalaria. Diagnóstico de ingreso: accidente automovilístico, presentando traumatismo cráneo-facial sin pérdida de conocimiento y traumatismo cerrado de hemitórax y pelvis derecho. (Figura 1)



Figura 1: Cinemática del Trauma.

Signos vitales al ingreso: Tensión arterial (TA): 90/60 mmHg; Frecuencia cardiaca (FC): 90 Latidos por minuto (Lpm); Frecuencia Respiratoria (FR): 16 rpm; Temperatura (Tº): 36°C; SpO_2 88%; AA IS: 0,9; Fx. Costales; AIS: 3, Contusión pulmonar bilateral AIS: 2 - Pseudoaneurisma Aorta AIS 3; Fractura de pelvis AIS: 3; NISS: 27.

Examen físico: Sin sangrado externo activo. Vía aérea permeable, cuello simétrico con vía aérea permeable y tráquea centrada, sin edema ni hematomas. Con collar cervical y sin dolor a la palpación, Tórax asimétrico. Regular mecánica ventilatoria, MV (+) con hipoventilación bilateral. R1-R2 hipofonéticos, sin soplos ni ingurgitación yugular. Pulsos periféricos simétricos, filiformes. GCS 14/15, pupilas intermedias, isocóricas, reactivas y simétricas. Moviliza cuatro miembros. Abdomen plano, simétrico, RHA (+), blando, depresible, no doloroso. Pelvis estable, pero con dolor a la palpación sobre sínfisis pubiana derecha.

Laboratorio: Hematocríto (Hto): 23%; Hemoglobina (Hg): 8,1; Glóbulos blancos (GB): 6.900; pH: 7,41; HCO_3: 18,2; DB: -5,6; Lactato: 3,84; CPK; 3,453; Fibrinógeno: 531; GOT: 143; GPT: 100; APP: 80, KPTT: 33; Recuento de plaquetas: 134.000

E-FAST: "*Sliding*" pulmonar disminuido derecho, sin liquido libre abdominal. Pericardio libre.

Rx Tórax: Ensanchamiento mediastinal y hemoneumotórax bilateral (Figura 2)

AngioTAC: Fracturas costales de 1° a 7° derecho con contusiones pulmonares bilaterales múltiples, hemo-neumotórax grado I bilateral. Hematoma mediastinal con Injuria traumática de Aorta torácica distal al nacimiento de la arteria subclavia izquierda. (Grado III de Clasificación de Azzazideh (2009) - Sociedad de Cirugía Vascular o de Clasificación Vancouver (2012) o Moderada de Clasificación Harborview, de Universidad de Washington (2016) (pseudoaneurisma e irregularidad del contorno aór-

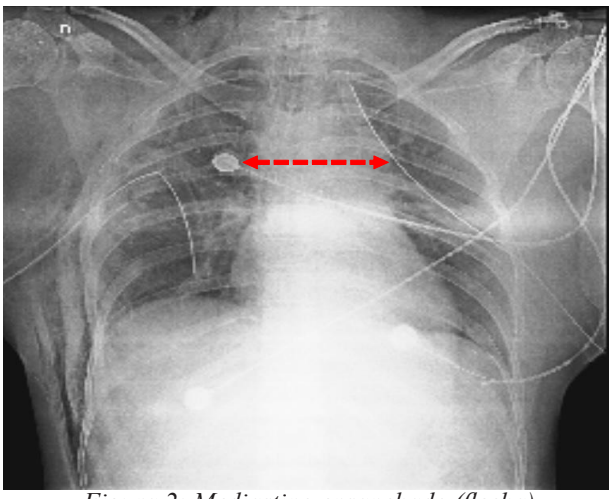

Figura 2: Mediastino ensanchado (flecha).

tico. hematoma mediastinal sin fuga de contraste) desde el origen de la ASI (con cuello aórtico de 6 mm aproximados de longitud) extendiéndose por unos 4 cm de longitud en la aorta descendente. Diámetro aórtico proximal 21 mm y diámetro de la aorta distal a la lesión de unos 20 mm. (Figura 3)

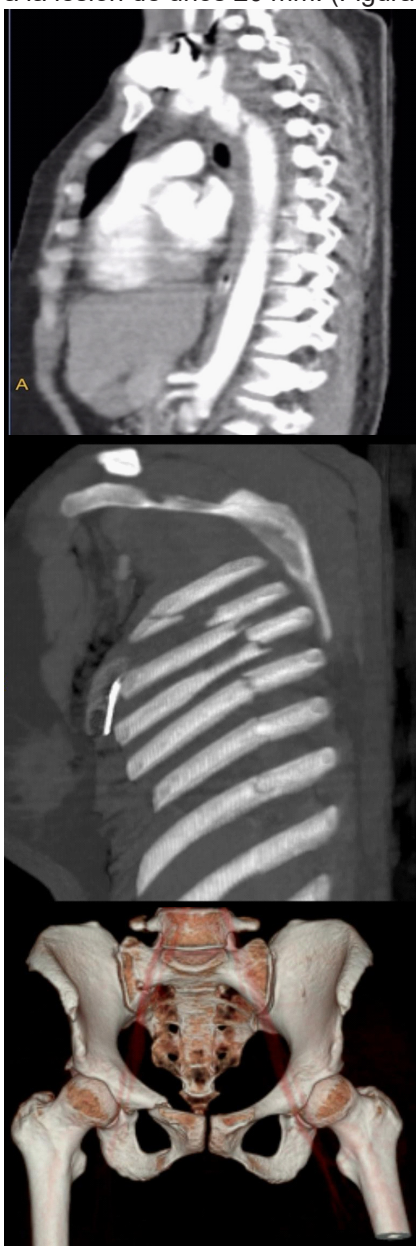

Figura 3: AngioTAC: Pseudoaneurisma de aorta, impacto lateral, fractura de pelvis-ilio-isquiopubiana.

Conducta: Avenamiento pleural bilateral. Se indica una terapéutica endovascular de la aorta torácica y se instaura tratamiento médico anti-impulso: beta-bloqueantes con control estricto de la FC y TA, carga y mantenimiento de Ac. Tranexámico, AAS: 100 mg C/24 hs, SNG y traslado a unidad de terapia intensiva (UTI).

Procedimiento endovascular o TEVAR (*Thoracic Endovascular Aorta Repair*): A los 6 días de ingreso se realiza la implantación de una endoprótesis torácica bajo anestesia general, abordaje femoral izquierdo y punción radial izquierda. Se progresa catéter *pig tail* desde la arteria radial izquierda marcando origen de arteria subclavia izquierda que involucra la injuria aortica. Por abordaje femoral se progresa guía rígida hasta cayado aórtico. Se introduce endoprótesis en su vaina hasta su ubicación precisa en Zona II del cayado aórtico (desde ostium o nacimiento de la arteria carótida primitiva izquierda hasta borde distal del ostium de la ASI).

Se implanto una endoprótesis de 26 mm diámetro x 150 mm de longitud con "*Free-Flo*" excluyendo la lesión aortica y oclusión intencional de la ASI. Mapeo completo post implantación sin fugas y correcta implantación endoprotésica.

Extracción de vaina del acceso femoral y catéter radial izquierdo de guía. Arteriorrafia transversal femoral común con polipropileno 6"0" y cierre de herida por planos. Duración del procedimiento 95 minutos. (4-7) (Figuras 4 y 5)

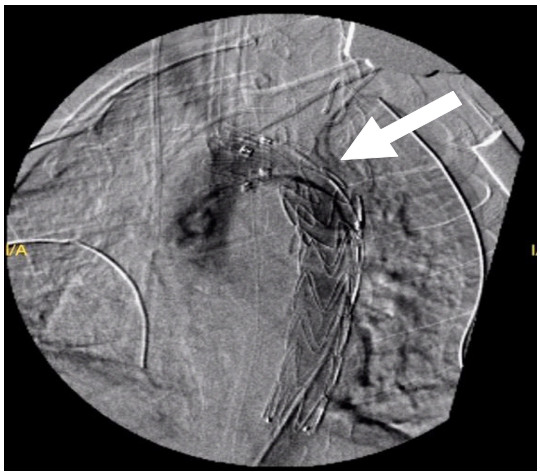

Figura 4: TEVAR c/endoprótesis en aorta torácica con cobertura de la arteria subclavia izquierda (flecha).

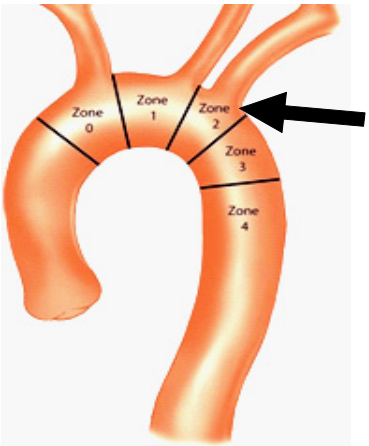

Figura 5: Zonas anatómicas de la aorta torácica (Flecha).

Evolución: A las 24 hs. post procedimiento, la paciente continua estable hemodinamicante, normotensa, afebril, acceso radial con pulso (-) pero con miembro superior izquierdo perfundido y sin isquemia. Herida inguinal izquierda seca sin sangrado ni flogosis, con pulsos todos (+). A las 48 hs tolera dieta vía oral. Se indica heparina profilaxis y AAS 100 mg, por buena evolución pasa a sala común, otorgándose el alta hospitalaria al día 10° de internación con extracción de puntos. A los 22 días de su ingreso se realiza fijación por abordaje externo de articulación sacro ilíaca derecha y fijación interna de sínfisis pubiana con placa y tornillos. (Figura 6)

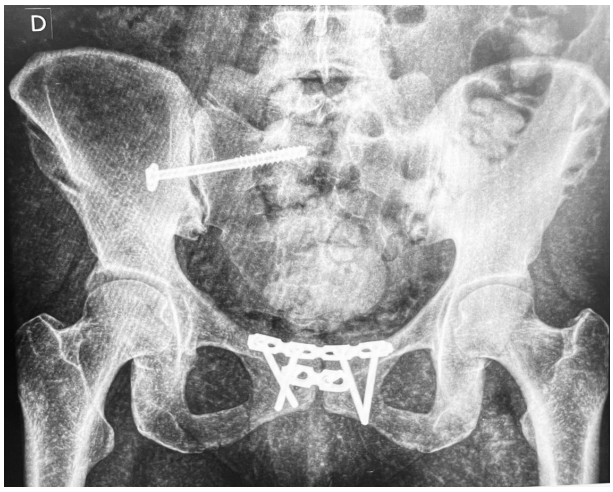

Figura 6: Control radiográfico de pelvis con fijación ortopédica sacro ilíaca y sínfisis pubiana.

Control a los 30 días con angioTAC. Se objetivó correcto posicionamiento de endoprótesis; oclusión de arteria subclavia izquierda siendo permeable a través de arteria vertebral izquierda, sin fugas o endoleaks. Hematoma mediastinal en franca resolución. Clínicamente sin isquemia en su miembro superior izquierdo sin pulsos distales palpables. Se programaron controles a los 3 y 6 meses del TEVAR y anuales durante 5 años. (Figuras 7 y 8)

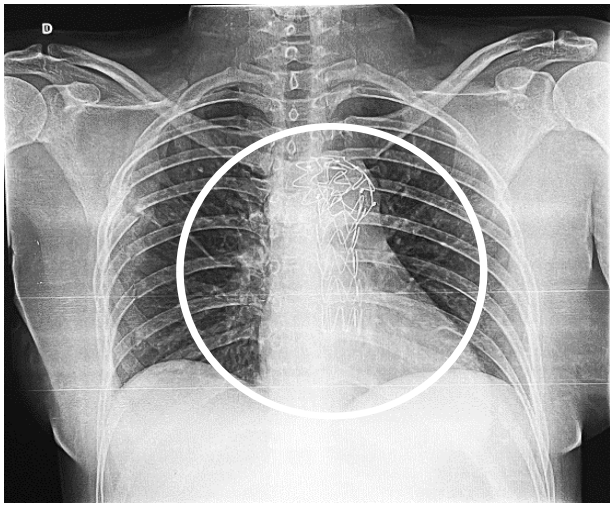

Figura 7: Control RX: POP c/Prótesis Endovascular (círculo).

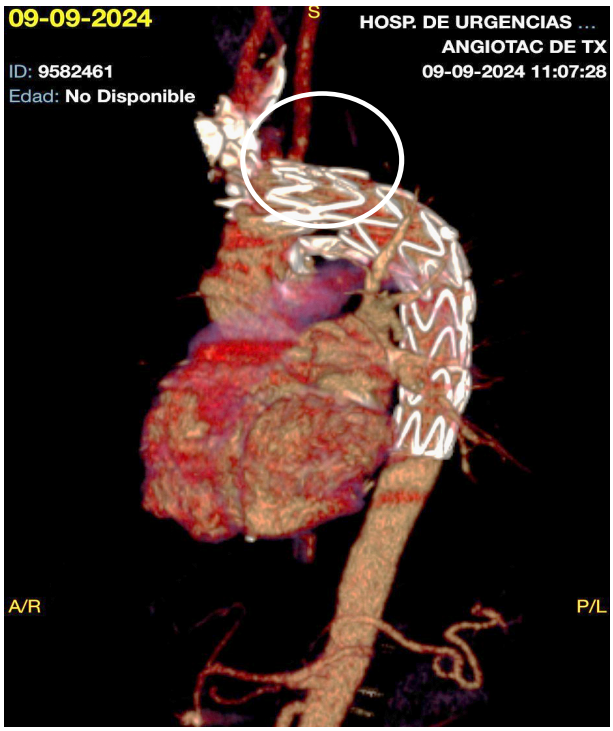

Figura 8: control AngioTAC a los 30 días (círculo: cobertura del nacimiento de la arteria subclavia izquierda).

Discusión

El Pseudoaneurisma de aorta torácica por trauma contuso en el contexto del traumatismo torácico se clasifica como lesión Grado III. Siguiendo las directrices de la *Eastern Association for the Surgery of Trauma* (EAST), la reparación diferida es una opción para pacientes hemodinámicamente estables siempre que no haya signos de ruptura inminente, trombo significativo, hemotórax masivo. Una revisión de la EAST que incluyó 37 estudios no aleatorizados, el riesgo de muerte se redujo significativamente para la reparación endovascular en comparación con la cirugía abierta, además de estadías hospitalarias significativamente más cortas, menos necesidad de transfusión de sangre y menos necesidad de traqueostomía posoperatoria. Actualmente esta entidad nosológica traumática es considerado el tratamiento estándar por numerosas sociedades o asociaciones de trauma y de cirugía cardiovasculares del mundo. (8-12)

Según algunos análisis, un 50% de los casos de TEVAR, la cobertura de la arteria subclavia izquierda es necesario. Este gesto táctico y técnico en la terapéutica endovascular es utilizada fundamentalmente para evitar endoleaks tipo IA o migración del *stent-graft* extendiendo el anclaje del extremo proximal de la endoprotesis a la Zona II. (7)

Técnicas como la aplicación de un stent en la arteria subclavia izquierda en “chimenea” o endoprótesis con ramas canalizando una de ellas en el interior de esta rama aórtica, son alternativas al TEVAR con cobertura de la subclavia izquierda. Otra técnica conlleva el uso de prótesis fenestradas manteniendo el

ostium de nacimiento de nacimiento de la subclavia izquierda justo a nivel de la fenestra protésica. Pero estos procedimientos requieren una preparación técnica especial, mayor riesgo de filtraciones o endoleaks y no son de aplicaciones en situaciones de emergencias. (3,7)

Si bien la cobertura de la subclavia izquierda no conlleva morbilidad importante asociada en la mayoría de los casos, un pequeño porcentaje de estos, puede sufrir graves complicaciones a nivel medular o cerebrovascular, como isquemia grave del miembro superior, (Stroke: 2,6%, endoleaks: 1,2%, isquemia/claudicación invalidante del miembro superior izquierdo: 10%, paraparesia/paraplegía: 1,6%. Sólo un 4% se debe realizar una revascularización de la subclavia izquierda concomitante) riesgo que debe ser valorado y justificado en el contexto de la grave emergencia de esta patología aortica de alta morbimortalidad. (7,12)

El manejo de la cobertura intencional de esta rama aortica en casos electivos merece un mayor análisis y debate con cuanto a los riesgos–beneficios de su aplicación liberal. El *stroke*, quizás la complicación más temida tras TEVAR con cobertura de ASI ocurre, pero la revascularización simultánea con ASI no se asoció con una menor incidencia de accidente cerebro vascular. (12,13)

Lee TC, et al. establecieron las indicaciones de revascularización de la arteria subclavia, preoperatoria (como protección de isquemia de la medula espinal, asegurar la permeabilidad de la arteria mamaria interna izquierda en *by-pass* aorto-coronarios previos, nacimiento de la arteria vertebral izquierda directamente del cayado aórtico, acceso vascular previo para diálisis en el miembro superior izquierdo o arteria vertebral izquierda dominante), mientras que la indicación intraoperatoria de revascularización se indicaría cuando hay una pérdida del pulso radial izquierdo inmediatamente después de la implantación de la endoprotesis aortica. Las indicaciones de revascularización posterior al TEVAR, se debe establecer cuando se instaura una insuficiencia vertebro basilar y/o claudicación invalidante o isquemia severa del miembro superior izquierdo. (14,15)

En nuestro grupo de estudio de 28 pacientes en quienes se realizo la terapéutica endovascular de la aorta torácica por injuria traumática desde octubre de 2008 a la actualidad, sólo 3 (10,71%) fueron tratados con cobertura intencional de la arteria subclavia izquierda, todos se mantuvieron sin complicaciones previa o posterior al TEVAR en el corto seguimiento realizado. (5,6)

Conclusiones

Podemos inferir, siguiendo la literatura y por nuestra pequeña evidencia, que la cobertura de la arteria subclavia izquierda (ASI) en casos seleccionados se acompaña con mínima o nula morbilidad neurológica e isquemia del miembro superior izquierdo y que la revascularización previa no es gesto quirúrgico mandatorio, especialmente en situaciones de emergencia. Cuando la extensión del TEVAR hacia la Zona II, obliga a la cobertura de la subclavia izquierda. Son necesarios más estudios multicéntricos randomizados con un alto número de pacientes para robustecer estas conclusiones.

Conocer y sospechar esta patología en base a la cinemática del trauma es esencial. El flujo de pacientes con los que tratamos diariamente en nuestro hospital, al ser de referencia regional en trauma, nos encuentra en una posición favorable para la resolución de este tipo de casos, contando con los medios necesarios para resolver el problema. (8-13,15)

Conflicto de interés: Los autores declaran no tener conflictos de intereses.

Bibliografía

1) *Soreide K. Epidemiology of major trauma. Br J Surg. 2009 Jul;96(7):697–698.*
2) *Otte D; Facius T; Brand S: injury mechanisms of Aortic Rupture to Vehicle occupants and vulnerable roads users- An In – Depth- Investigation over time. Foransic Biomechanics 2017 8 (1); 132-144 DOI: 10.4172/2090-2697.132*
3) *Huang W, Ding H, Jiang M, et al. Outcomes of chimney technique for aortic arch diseases: a single-center experience with 226 cases. Clin Interv Aging. 2019;14:1829-40. https://doi.org/10.12147/CIA.S222948*
4) *Soon T K; Wee IJY; Tseng Fs et al : A systematic review and meta-regression analysis of non-operative management of blunt traumatic thoracic aortic injury in 2897 patients. J. Vasc Surg. 2019,70(3);941-953*
5) *Fuentes J; Montenegro RB; Flórez Nicolini F y col. E Terapéutica endovascular en la ruptura traumática de la aorta torácica. Experiencia preliminar. Rev Arg. Cir. 2011,100(3-4);60 -66*
6) *Fuentes J; Cámara H; Montenegro RB. Injuria traumática de aorta torácica. Resolución endovascular. Rev. Hucba. 2009. 2(2);24-28.*
7) *Bertoni H; Azzari FA; Girela GA y col. Oclusión intencional de la arteria subclavia izquierda durante el tratamiento endovascular d ela aorta torácica descendente. Revista Argentina de Cardiología. 2011,79(1);21-26.*
8) *Azizzadeh A; Keyhami K; Miller III Ch.C et al. Blunt traumatic aortic injury: initial experience with endovascular repair. J Vasc. Surg. 2009;49(6);1403-1408*
9) *Lee WA; Matsumura JS; Mitchell RS et al: Endovascular repair of traumatic thoracic aortic injury: Clinical practice guideline of the society for vascular surgery. J. Vasc. Surg. 2011; 53 187-192 DOI: 10.1016/j.jus.2010.08.027*
10) *Matsumura JS; Lee WA; Mitchel Rs et al. The society for vascular surgery practice guidelines; Management of the left subclavian artery with thoracic endovascular aortic repair. J. Vasc. Surg. 2009; 50: 1155-1158*
11) *Rimbau V; Bockler D; Brunkwall J et al. Managementof*

descending thoracic aorta diseases. Clinical practice guidelines of the european society vascular surgery (ESUS). J Vasc Endovasc. Surg 2017: 53,4 – 52 http://dx.doi.org/10.1016/j.ejus.2016.06.005.

12) Rens R.B, Varkevisser; Swerdlow, Nicholas J, de Guerre Livia EVM. et al: Thoracic Endovascular Aortic Repair With Left Subclavian Artery Coverage Is Associated With a High 30-Day Stroke Incidence with or without concomitant revascularization. Journal of Endovascular Therapy 2020, Vol. 27(5) 769–776. https://doi.org/10.1177/1526602820923044

13) Weigang E, Parker J. A.T.C, Czerny M, et al. Should intentional endovascular stent-graft coverage of the left subclavian artery be preceded by prophylactic revascularisation?. European Journal of Cardio-thoracic Surgery 40 (2011) 858—868.

14) Lee TC, Nicholas D. Andersen N D, Williams J B, et al. Results With a Selective Revascularization Strategy for Left Subclavian Artery Coverage During Thoracic Endovascular Aortic Repair. Ann Thorac Surg 2011;92:97–103.

15) Wojciechowski J, Znaniecki L, Bury K, Rogowski J. Thoracic endovascular aortic repair with left subclavian artery coverage without prophylactic revascularisation. Early and midterm results Langenbecks Arch Surg.2014. Published online Springerlink.com

DOI 10.1007/s00423-014-1186-6

Instrucciones para autores

La Revista del Hospital de Urgencias de Córdoba publica artículos originales sobre temas de todas las disciplinas relacionadas con la Medicina de Emergencia que incluye las secciones de Ciencias Básicas, Educación Médica, Salud Pública y Epidemiología.

La HUCba sigue las instrucciones de *Uniform Requirements for Manuscripts Submitted to Biomedical Journals* redactadas por el Comité Internacional de Editores de Revistas Médicas (*International Committee of Medical Journal Editors*). Si los artículos preparados por los autores no están de acuerdo con lo especificado en estas normativas, los editores de HUCba los devolverán para que se realicen los cambios pertinentes.

De los autores:

Se considera autores a aquellos que cumplen con todos los siguientes requisitos:

1. Contribuciones sustanciales a la concepción o diseño del trabajo; o la adquisición, análisis o interpretación de datos para el trabajo y;
2. Redactar el trabajo o revisarlo críticamente en busca de contenido intelectual importante y;
3. Aprobación final de la versión a publicar y
4. Acuerdo de ser responsable de todos los aspectos del trabajo para garantizar que las cuestiones relacionadas con la precisión o integridad de cualquier parte del trabajo se investiguen y resuelvan de manera adecuada.

Todos aquellos designados como autores deben cumplir con los cuatro criterios de autoría, y todos los que cumplan con los cuatro criterios deben ser identificados como autores. Aquellos que no cumplen con todos los criterios podrían figurar en el trabajo como colaboradores.

De los conflictos de intereses

Todos los participantes en el proceso de publicación y revisión, deben considerar y revelar sus relaciones y actividades cuando cumplan con sus funciones en el proceso de revisión y publicación de artículos de acuerdo a la Comisión Internacional de los Editores de Revistas Médicas (ICMJE por sus siglas en inglés).

De la confidencialidad

Los autores de los manuscritos enviados a HUCba, deben manifestar el respeto al derecho de privacidad de los pacientes involucrados en investigaciones. Bajo ninguna circunstancia, se aceptarán manuscritos que revelen la identidad de los pacientes, incluidos las iniciales del nombre así como números de identificación y de documentos de historias clínicas. Dichos manuscritos, enviados a la revista deben estar en concordancia con la Declaración de Helsinki de la Asociación Médica Mundial, y cumplir con las normas de ética en relación al uso de animales en estudios de experimentación.

Los autores no deben enviar el mismo manuscrito, en el mismo idioma o en diferentes idiomas, simultáneamente a más de una revista. No se aceptarán trabajos ya publicados en otras revistas o publicaciones duplicadas. Informes preliminares, resúmenes o posters exhibidos en reuniones profesionales podrán ser considerados publicaciones parciales no impidiendo su publicación en

Edición realizada por: ***Editorial recursos fotográficos***
Arellano 770 - Planta Baja - Local 1 - Bº Alta Córdoba - CP X5001ABO - Córdoba - Argentina - Tel: (54)351-8936886. E-mail: recfot@gmail.com - www.recfot.com.ar
Impreso en Octubre de 2024

la esta revista quedando a criterio del árbitro. Al autor debe declarar todas las publicaciones parciales o completas del artículo en cuestión.

Diferentes artículos considerados para la Publicación

1. Artículos Originales

Son informes científicos de los resultados de una investigación básica o clínica quirúrgica original. Tendrán una extensión máxima de 3000 palabras, con carátula, Resumen en español de hasta 300 palabras y otro en inglés; Introducción, Material y método, Resultados, Discusión y Palabras claves. Se sugiere no repetir en el texto las informaciones presentadas en Tablas o Figuras, las cuales deben ser autoexplicativas. En la Discusión se resaltarán los aspectos nuevos e importantes del estudio. Las conclusiones deben estar vinculadas con los objetivos que figuran en la Introducción. Deben declararse Conflicto de Intereses. La Bibliografía debe limitarse a aquellos artículos directamente relacionados con el trabajo. Se prefiere estilo *Vancouver*.

2. Comunicaciones Breves

Corresponden a resultados preliminares que por su interés justifiquen una temprana difusión. No debe exceder las 2000 palabras. Se prescindirá de la división en secciones, aunque se mantendrá la secuencia habitual, con hasta 15 referencias y no más de dos Tablas o dos Figuras (o una Tabla y una Figura).

3. Casuísticas y Series de Casos

Las Casuísticas (hasta dos casos) y las Series de Casos (de tres a nueve), cuyo objetivo es didáctico y de alerta, son observaciones inusuales de un diagnóstico, asociación, o reacciones a una terapéutica. Constarán de Introducción, Caso/s Clínico/s y Discusión. No excederán las 1500 palabras (Casuística) o las 2000 (Serie de Casos). Pueden incluir hasta dos Tablas (con información sobre lo relevante de las observaciones) o dos Figuras (o una Tabla y una Figura) y no más de 15 referencias. Siempre se incluirán Resumen y Summary.

4. Artículos Especiales y revisiones

Los Artículos Especiales, Adelantos en medicina (actualizaciones, revisiones), tendrán una extensión máxima de 7000 palabras y no más de 100 referencias. Las revisiones sistemáticas generalmente se estructurarán de igual manera que los artículos originales, y además deberán incluir un apartado que describa la metodología empleada para la búsqueda (bases de datos, períodos, etc.), razones y criterio de selección del material revisado.

5. Imágenes en Medicina

Las Imágenes en Medicina pueden corresponder a radiografías, electrocardiogramas, ecografías, angiografías, tomografías computarizadas, resonancia nuclear magnética, microscopía óptica o electrónica, etc. Dichas imágenes, no necesariamente excepcionales, pero sí ilustrativas, irán acompañadas de una leyenda explicativa que no excederá de las 200 palabras. Deben permitir una reproducción adecuada e incluir flechas indicadoras en caso necesario. En caso te presentar requerir, presentar bibliografía relevante citado con estilo *Vancouver*.

6. Cartas al Comité de Redacción

Las Cartas al Comité de Redacción pueden estar referidas a artículos o editoriales publicados

Edición realizada por: ***Editorial recursos fotográficos***
Arellano 770 - Planta Baja - Local 1 - Bº Alta Córdoba - CP X5001ABO - Córdoba - Argentina - Tel: (54)351-8936886. E-mail: recfot@gmail.com - www.recfot.com.ar
Impreso en Octubre de 2024

en la revista, o a cuestiones de especial actualidad. No excederán las 1200 palabras, hasta diez referencias y una Tabla o Figura.

7. Editoriales, Artículos Ocasionales

La oportunidad y las eventuales características de los Editoriales y de los Artículos Ocasionales quedan exclusivamente a criterio del Comité de Redacción.

8. Diagnóstico y Terapéutica

Puede tratar sobre nuevas técnicas aplicadas al diagnóstico, acciones o efectos de drogas o terapéuticas de uso clínico reciente. Esta sección ofrece a empresas una manera de difundir, con su autoría o patrocinio, información o investigaciones de interés para la comunidad médica. La empresa o los autores pueden solicitar derecho a reproducir el artículo en otros formatos citando el origen: sitios web, publicaciones online, separatas u otras formas de difusión. Deben declararse conflicto de intereses.

PRESENTACIÓN DEL MANUSCRITO

Los trabajos se prepararán en Microsoft Word, en papel tamaño carta o A4, con márgenes de al menos 25 mm, a doble espacio, en letra de tipo Times New Roman 12, Arial 12, u otra de tamaño similar. Las páginas se numerarán en forma consecutiva comenzando con la del título.

1. Carátula La primera página llevará: (a) el título, informativo y conciso; (b) los nombres completos de los autores y sus instituciones: éstos últimos en el idioma original de cada institución; (c) un título abreviado para cabeza de página; (d) el número total de palabras del artículo, excepto Resumen, Abstract y Bibliografía; (e) el nombre y la dirección postal completa, con dirección electrónica, del autor con quien se deba mantener correspondencia. El título del manuscrito debe ser claro, preciso y conciso, e incluir toda la información necesaria para determinar el alcance del artículo. Los títulos no deben superar las 20 palabras. Deben evitarse las palabras ambiguas, la jerga y las abreviaturas. Solo se admite que figure en el título la ubicación geográfica cuando el contenido del trabajo tenga relación con alguna característica física, climática, ecológica, humana (ej.: étnica, profesional) o epidemiológica, particular del lugar donde se realizó y se obtuvieron los datos.
2. Resumen y Summary: se ubicarán a continuación de la primera página, y cada uno de ellos no excederá de las 300 palabras, evitando la mención de tablas, figuras y referencias. Al final del Resumen irán tres a seis palabras clave, y las mismas, en inglés (*keywords*) al final del Abstract, con términos incluidos en la lista del *Index Medicus* (*Medical Subject Headings, MeSH*), se evitará, en lo posible, repetir palabras del título. Los trabajos en inglés, llevarán el título en castellano, encabezando el Resumen, y los trabajos en castellano, el título en inglés encabezando el *Summary*.
3. Introducción: En la Introducción se resumen las bases para el estudio o la observación y se presentan los objetivos del trabajo. No debe incluir resultados o conclusiones del trabajo. No lleva título.

Edición realizada por: ***Editorial recursos fotográficos***
Arellano 770 - Planta Baja - Local 1 - Bº Alta Córdoba - CP X5001ABO - Córdoba - Argentina - Tel: (54)351-8936886. E-mail: recfot@gmail.com - www.recfot.com.ar
Impreso en Octubre de 2024

4. Material y métodos incluyen una descripción de (a) la selección de los sujetos estudiados y sus características; (b) los métodos, aparatos y procedimientos. En estudios clínicos se informarán detalles del protocolo (población estudiada, intervenciones efectuadas, bases estadísticas); (c) guías o normas éticas seguidas; (d) descripción de métodos estadísticos.
5. Resultados: se presentarán en una secuencia lógica de acuerdo a los objetivos escritos. No repetir en el texto las informaciones presentadas en Tablas o Figuras.
6. Discusión: se resaltan los aspectos nuevos e importantes del estudio. Las conclusiones deben estar vinculadas con los objetivos que figuran en la Introducción. No repetir informaciones que ya figuren en otras secciones del trabajo. Evitar declaraciones de prioridad y referencias a trabajos aún no completados.
7. Agradecimientos: cuando corresponda se agregarán Agradecimientos, precediendo a la bibliografía; citándose: reconocimiento por apoyo técnico, aportes financieros o contribuciones que no lleguen a justificar autoría. En estos casos los autores serán responsables de contar con el consentimiento escrito de las personas nombradas.
8. Todos los participantes en el proceso de publicación y revisión, deben considerar y revelar sus relaciones y actividades cuando cumplan con sus funciones en el proceso de revisión y publicación de artículos de acuerdo a la Comisión Internacional de los Editores de Revistas Médicas (*ICMJE* por sus siglas en inglés).
9. Bibliografía: Las refrencias bibliográficas se realizarán de acuerdo a las normas de *Vancouver* documentos impresos y electrónicos. Ver ejemplos en: *http://www.aeesme.org/wp-content/uploads/2015/11/Normas-Vancouver.pdf*
10. Citas en el texto: cite las referencias secuencialmente en el texto, tablas y leyendas de figuras, con números arábigos en superíndice, sin paréntesis, por ejemplo, 1 o 3, 4 o 10-15 (si las citas son dos o más de dos no correlativas, se separan con comas; si son más de tres correlativas, se consignan la primera y la última separadas por un guión) y pegados a la palabra (sin dejar espacio). Estos estarán ubicados antes del signo de puntuación.
11. Tablas: Se presentadas en hojas individuales, y numeradas con números arábigos, deben ser indispensables, comprensibles por sí mismas, y poseer un título explicativo. Las notas aclaratorias irán al pie, y no en el título. No emplear líneas verticales de separación entre columnas ni líneas horizontales, salvo tres: las que separan el título de la Tabla, los encabezamientos del resto, y la de finalización de la Tabla.
12. Figuras: Los archivos de imágenes, gráficos, dibujos o fotografías han de permitir una reproducción adecuada y ser editables (que permitan correcciones), serán numeradas correlativamente con una leyenda explicativa en hoja aparte. Las flechas, símbolos o letras incluidas deben presentar buen contraste con el fondo, y tener tamaño suficiente para su identificación en la versión impresa. Asegúrese de que estos archivos de arte estén en un formato aceptable (TIFF, o JPEG, EPS, o PDF) o MS Office, y que tengan alta resolución (al menos 300 pp).

Edición realizada por: ***Editorial recursos fotográficos***
Arellano 770 - Planta Baja - Local 1 - Bº Alta Córdoba - CP X5001ABO - Córdoba - Argentina - Tel: (54)351-8936886. E-mail: recfot@gmail.com - www.recfot.com.ar
Impreso en Octubre de 2024

13. Abreviaturas, siglas, acrónimos y símbolos: se evitará su uso en el título y en el resumen. La primera vez que se empleen irán precedidas por el término completo, salvo que se trate de unidades de medida estándar. Se recomienda restringir el uso de abreviaturas ad hoc al mínimo indispensable: expresiones repetidas más de 5-10 veces en el cuerpo del manuscrito, fórmulas químicas, términos reconocidos como HIV, Sida, entre otros. Los nombres de drogas/formulaciones de medicamentos deben usar nombres genéricos. Cuando se utilicen marcas de propiedad en la investigación, se deberá incluir la marca y el nombre del fabricante, entre paréntesis, después de la primera mención del nombre genérico, en la sección Métodos. Métodos estadísticos: Los métodos estadísticos deben describirse con detalles suficientes para que el lector versado en el tema y que tenga acceso a los datos originales pueda verificar los resultados presentados. Siempre que sea posible, cuantifique los resultados y preséntelos con indicadores apropiados del error o la incertidumbre de la medición (por ej., intervalos de confianza). Defina los términos, las abreviaturas y los símbolos estadísticos. Especifique los programas de computación usados.
14. Envío del manuscrito: Se enviará el manuscrito completo, texto y tablas en Word, y figuras en el formato adecuado como archivo electrónico a *revistahucba@gmail.com*

ARBITRAJE

Cada manuscrito recibido será sometido a arbitraje ciego por el Comité de Redacción y, además, por uno o dos revisores externos. Después de esa revisión se notificará al autor responsable sobre la aceptación (con o sin correcciones y cambios) o sobre el rechazo del manuscrito. En la versión corregida, que los autores envíen para segunda revisión, las correcciones o cambios introducidos deben figurar en otro color o resaltados, a fin de facilitar el control por parte de los revisores. El Comité de Redacción se reserva además el derecho de introducir, con conocimiento de los autores, todos los cambios editoriales exigidos por las normas gramaticales, el estilo de la revista y las necesidades de compaginación.

Edición realizada por: ***Editorial recursos fotográficos***
Arellano 770 - Planta Baja - Local 1 - Bº Alta Córdoba - CP X5001ABO - Córdoba - Argentina - Tel: (54)351-8936886. E-mail: recfot@gmail.com - www.recfot.com.ar
Impreso en Octubre de 2024

Edición realizada por: **Editorial recursos fotográficos**
Arellano 770 - Planta Baja - Local 1 - Bº Alta Córdoba - CP X5001ABO - Córdoba - Argentina - Tel: (54)351-8936886. E-mail: recfot@gmail.com - www.recfot.com.ar
Impreso en Octubre de 2024